

ПРИМЕНЕНИЕ ЛАРИНГЕАЛЬНОЙ МАСКИ У БОЛЬНОГО АНКИЛОЗИРУЮЩИМ СПОНДИЛОАРТРИТОМ

Ю.Э. Махно, Н.В. Куцеволова

Клиническая больница № 1

ФГУ «Южный окружной медицинский центр ФМБА России», Ростов-на-Дону

Применение ларингеальной маски (ЛМ) вместо назотрахеальной интубации оправдано у пациентов при травмах и врожденных аномалиях развития шейного отдела позвоночника, заболеваниях, сопровождающихся ограничением подвижности шейного отдела позвоночника, в том числе при анкилозирующем спондилоартрите (болезни Бехтерева). Интубация пациентов этой группы обычно осуществляется с помощью фибробронхоскопии.

Использование ларингеального масочного воздуховода у больных данной категории требует, помимо контроля показателей гемодинамики, постоянного мониторинга показателей газообмена (SpO_2 , $ETCO_2$) и герметичности дыхательного контура. В приводимом описании клинического случая больного Ч., 47 лет, страдающего анкилозирующим спондилоартритом в течение 10 лет, ЛМ с применением миорелаксантов и ИВЛ успешно использовалась при проведении плановой общей анестезии при эндопротезировании коленного сустава.

Ключевые слова: ларингеальная маска, назотрахеальная интубация, оксигенация, вентиляция.

APPLICATION OF LARYNGEAL MASK IN PATIENTS WITH ANKYLOSING SPONDYLITIS

Machno U.E., Kutsevolova N.V

The use of laryngeal mask (LM) instead of nasotracheal intubation is justified in patients with injuries and congenital abnormalities of the cervical spine, diseases with limited mobility of the cervical spine, -such as ankylosing spondylitis (Bechterew's disease). Intubation in this group of patients is usually carried out using fibrobronchoscopy.

Application of laryngeal mask in these patients requires not only haemodynamics monitoring, but also permanent monitoring of gas exchange parameters (SpO_2 , $ETCO_2$) and the tightness of breathing circuit.

In a clinical case of a 47-old patient suffering from ankylosing spondylitis for 10 years LM with muscle relaxants and mechanical ventilation was used successfully during routine general anesthesia in his knee arthroplasty.

Keywords: laryngeal mask, nasotracheal intubation, oxygenation, ventilation.

По данным Европейской лиги анестезиологов, в период с 1988 по 2004 г. в мире проведено около 250 млн анестезий с использованием классической ларингеальной маски (ЛМ) и ее модификаций [1]. Использование ларингеального масочного воздуховода или ЛМ для поддержания свободной проходимости дыхательных путей во время анестезии за счет создания герметичного контакта с мягкими тканями гортаноглотки над входом в гортань больного (рис. 1) было предложено в 1981 г. британским анестезиологом А. Brain [2].

В отличие от эндотрахеальных трубок использование ларингеального масочного возду-

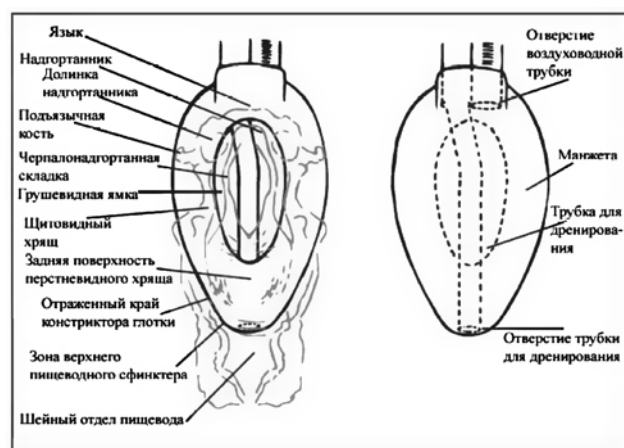


Рис. 1. Правильное расположение ларингеальной маски в дыхательных путях.

ховода характеризуются меньшей травматичностью, т.к. он вводится не в трахею, а в нижнюю часть глотки. Еще одним преимуществом применения ЛМ является отсутствие необходимости прямой ларингоскопии и дополнительной помощи среднего медперсонала [3].

Показанием для применения ЛМ является проведение плановых оперативных вмешательств у подготовленных больных. В настоящее время частота использования ЛМ в клиниках Великобритании достигает 40-50% от общего количества плановых анестезий [4]. Однако нельзя рассматривать применение ларингеального масочного воздуховода в качестве абсолютной альтернативы эндотрахеальной трубке, так как ЛМ не предотвращает риск аспирации желудочного содержимого и не может быть использована при экстренных операциях у больных при наличии содержимого в желудке.

Применение ЛМ вместо назотрахеальной интубации оправдано у пациентов при травмах и врожденных аномалиях развития шейного отдела позвоночника, заболеваниях, сопровождающихся ограничением подвижности шейного отдела позвоночника, в том числе при анкилозирующем спондилоартрите (болезни Бехтерева). Интубация пациентов этой группы обычно осуществляется с помощью фибробронхоскопии.

В приводимом клиническом случае больного Ч., 47 лет, страдающего анкилозирующим спондилоартритом в течение 10 лет, ЛМ с применением миорелаксантов и искусственной вентиляции легких (ИВЛ) использовалась при плановой общей анестезии при эндопротезировании коленного сустава.

Клинический случай

Больной Ч., 47 лет, поступил в КБ № 1 в январе 2010 г. для проведения тотального эндопротезирования правого коленного сустава. Пациент в течение 10 лет страдает анкилозирующим спондилоартритом (болезнь Бехтерева, II ст. активности, IV рентгенологическая стадия, ФНС III – индекс BASDAI – 157 баллов). Ранее, в 2008 г., в КБ № 1 ФГУ ЮОМЦ ФМБА России больному было выполнено тотальное эндопротезирование левого коленного сустава.

По данным медицинской карты, предстоящая операция была проведена под общим эндотрахеальным наркозом. Назотрахеальная интубация выполнялась с помощью фибробронхоскопа – попытка интубации трахеи под контролем прямой ларингоскопии была безуспешной из-за резко сниженной подвижности

шейного отдела позвоночника. Регионарная анестезия не проводилась из-за анкилозирования межпозвоночных связок поясничного отдела позвоночника.

При осмотре: больной нормостеник, нормального питания – рост 184 см, вес 80 кг, ИМТ – 23,7. Обращало на себя внимание резкое ограничение сгибания и разгибания в шее, обусловленное анкилозированием шейного отдела позвоночника. Соматический статус – без особенностей. Результаты дополнительных методов исследований: на ЭКГ – нарушение процессов реполяризации, признаки гипертрофии левого желудочка; рентгенограмма органов грудной клетки – без патологии; несмотря на снижение экскурсии грудной клетки до 2 см, показатели функции внешнего дыхания в пределах нормы. При лабораторном исследовании выявлены признаки умеренной воспалительной активности – СОЭ 21 мм/ч, СРБ – 7,3 мг/л.

С учетом результатов объективного и дополнительных методов исследований больной был отнесен ко 2-му классу анестезиологического риска по ASA. Операцию планировалось выполнить под общей ингаляционной анестезией севофлураном с искусственной вентиляцией легких и миорелаксацией. С целью обеспечения проходимости дыхательных путей у данного пациента и учитывая трудности при предшествующих интубациях трахеи, решено было использовать ЛМ ProSeal фирмы LMA (рис. 2).

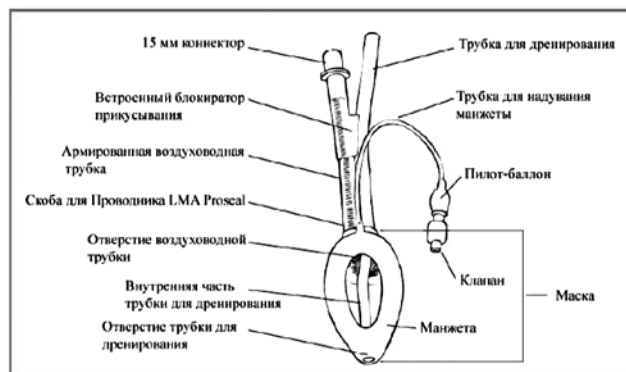


Рис. 2. Ларингеальная маска ProSeal.

В момент установки больному ларингеального масочного воздуховода в операционной находилась бригада эндоскопистов, которая в случае выявления неадекватной вентиляции легких у пациента была готова к фибробронхоскопии для осуществления назотрахеальной интубации. После премедикации на операционном столе (седуксен 10 мг, атропин 0,5 мг, фен-

танил 100 мкг, тавегил 1 мг) и вводной масочной анестезии севофлураном при сохраненном спонтанном дыхании пациенту по стандартной методике без технических трудностей установлена ЛМ № 5. После раздувания манжеты, контроля герметичности и проходимости дыхательного контура были введены миорелаксанты (тракриум 50 мг), и больной переведен на ИВЛ. Поддержание анестезии осуществлялось севофлураном 1,2-2 об.%, в качестве анальгетика использовался фентанил 200 мкг/ч.

В ходе операции постоянно контролировали клинические признаки (визуальная оценка экскурсии грудной клетки, аускультация легких и др.), а также показатели гемодинамики и газообмена (SpO_2 , $ETCO_2$), позволяющие определять адекватность вентиляции. При оценке параметров ИВЛ особое внимание уделялось пиковому давлению вдоха, т.к. значение данного показателя более 25 см вод. ст. свидетельствует о том, что ларингеальный масочный воздуховод не обеспечивает изоляцию дыхательных путей [5].

Длительность оперативного вмешательства по поводу эндопротезирования коленного сустава у больного Ч. составила 84 мин. ЛМ была удалена в операционной после восстановления сознания и адекватного спонтанного дыхания, дыхательных расстройств после ее извлечения не отмечали. Параметры гемодинамики и газообмена больного Ч. в ходе анестезии представлены на рис. 3.

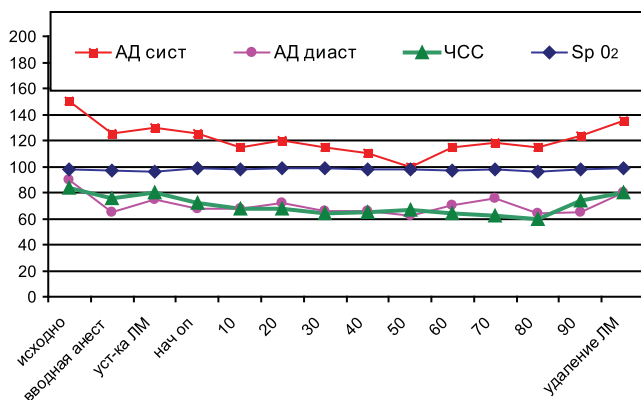


Рис. 3. Динамика показателей больного Ч., 47 лет, во время анестезии.

Как видно из представленных данных, момент постановки и удаления ларингеального масочного воздуховода не сопровождался значимыми изменениями гемодинамики, SpO_2 в

течение всей анестезии поддерживалась на уровне 97-99%, $ETCO_2$ – 4,1-4,6, что свидетельствует об адекватности вентиляции и оксигенации у пациента во время операции. При беседе в послеоперационном периоде больной отмечал отсутствие неприятных ощущений в носоглотке, беспокоивших его после предшествующих операций, анестезия которых проводилась с назотрахеальными интубациями, а также более комфортный выход из наркоза.

Обсуждение

Описанный клинический случай свидетельствует, что при проведении анестезии у пациентов с заболеваниями и травмами шейного отдела позвоночника может быть рекомендовано использование ларингеального масочного воздуховода. Неподвижность нижней челюсти в результате ее контрактуры, анкилоз височно-челюстного сустава, спондилоартроз шейного отдела позвоночника, короткая «мышечистая» шея и т.д. позволяют заведомо прогнозировать «трудную» назотрахеальную интубацию и отдавать предпочтение проведению анестезии с применением ЛМ.

Использование ларингеального масочного воздуховода у больных данной категории требует помимо контроля показателей гемодинамики, постоянного мониторинга показателей газообмена (SpO_2 , $ETCO_2$) и герметичности дыхательного контура [6]. В случае неудачи при постановке ЛМ при плановом оперативном вмешательстве анестезиолог должен быть готов обеспечить проходимость дыхательных путей другим способом.

Таким образом, применение ЛМ расширяет возможности проведения больным эффективного и безопасного анестезиологического пособия. При оказании анестезиологического пособия пациентам с заболеваниями и травмами шейного отдела позвоночника следует отдавать предпочтение использованию ЛМ, учитывая нижеперечисленное:

- 1) обеспечение адекватной вентиляции и оксигенации, в том числе SpO_2 , в условиях ИВЛ и миорелаксации;
- 2) быстроту и простоту установки ларингеального масочного воздуховода в сравнении с фибробронхоскопической интубацией трахеи;
- 3) значительно более низкую вероятность развития гемодинамических нарушений, чем при назотрахеальной интубации.

Литература

1. Васильковская Н.А., Мизиков В.Н., Кочнева З.В. Ларингеальная маска PROSEAL как средство оптимизации хирургического обеспечения в эндоскопии трахеобронхиального дерева // Анестезиол. и реаниматол. 2006. № 5. С. 58-61.
2. Мустафаева М.Н., Мизиков В.М., Кочнева З.В. Применение надгортанного воздуховода I-GEL в процессе анестезиологического обеспечения: первые клинические впечатления // Анестезиол. и реаниматол. 2008. № 5. С. 55-58.
3. Мизиков В.М., Варюшина Т.В. Анализ осложнений и проблема герметичности дыхательного контура при использовании ларингеальной маски у детей // Анестезиол. и реаниматол. 2000. № 5. С. 50-53.
4. Руководство по анестезиологии: Учеб. Пособие / под ред. Ф.С. Глумчера, А.И. Трещинского. Киев: Медицина, 2008. С. 161-170
5. Огай С.В., Овчинников В.А., Базылева Л.В. и соавт. Возможности применения ларингеальной маски в онкохирургии // Вестн. интенс. тер. 1998. № 2. С. 31-32.
6. LMA ProSeal инструкция <http://www.lmarussia.com/media/lma-proseal-instruction.pdf>

Контактная информация:

Махно Юлия Эдуардовна – заведующий отделением анестезиологии и реанимации КБН^{№1} ФГУ ЮОМЦ ФМБА России
Куцеголова Надежда Владимировна – врач отделения анестезиологии и реанимации КБН^{№1} ФГУ ЮОМЦ ФМБА России
Тел.: 8 (863) 254-09-33, e-mail: guliashama@rambler.ru

СЛУЧАЙ ЛЕЧЕНИЯ ОСЛОЖНЕНИЯ ПЕРВИЧНОГО ЭНДОПРОТЕЗИРОВАНИЯ ТАЗОБЕДРЕННОГО СУСТАВА

С.Г. Чесников, С.И. Дедяев, М.Е. Тимошенко, Т.С. Боронджиян

Клиническая больница № 1

ФГУ «Южный окружной медицинский центр ФМБА России», Ростов-на-Дону

Приводится описание клинического случая послеоперационного осложнения при эндопротезировании тазобедренного сустава. Проведенное ревизионное эндопротезирование и пластика дефекта дна вертлужной впадины позволили восстановить архитектуру сустава.

Ключевые слова: эндопротезирование тазобедренного сустава, вывих эндопротеза, пластика вертлужной впадины

A CASE OF TREATMENT OF PRIMARY HIP REPLACEMENT COMPLICATION

Chesnikov S.G., Dedyayev S.I., Timoshenko M.E., Borondzhiyan T.S.

Authors described a case of postoperative complications after total hip replacement. Joint replacement and reconstruction of the defect at the bottom of the acetabulum allowed to recover the architecture of the joint.

Keywords: hip replacement, dislocation of the implant, acetabulum repair surgery.

Эндопротезирование при травмах и заболеваниях крупных суставов становится все более распространенным видом операций в травматолого-ортопедической практике. Так, в 2009 г. в России выполнено почти 50 000 операций [1].

Эти виды вмешательств становятся все более доступными для городских травматологических отделений. При этом хирурги не имеют достаточного опыта для прогнозирования осложнений и поиска путей решения интраопе-