

## ПЕРВИЧНЫЙ СКЛЕРОЗИРУЮЩИЙ ХОЛАНГИТ КАК ДЕБЮТ БОЛЕЗНИ КРОНА

Ю.А. Уразова, М.Е. Семендяева, И.Ф. Бакулина, Д.В. Сазонов, В.Н. Лесняк,  
Ф.Г. Забозлаев, Ю.В. Иванов, А.Ю. Силин

ФГУЗ Клиническая больница № 83 ФМБА России, Москва

Описывают клиническое наблюдение за больным 34 лет, страдавшим болезнью Крона с внекишечными проявлениями в виде первичного склерозирующего холангита (ПСХ). Клиническая симптоматика ПСХ доминировала на протяжении двух лет и явилась основанием для диагностического поиска, в результате которого выявлена болезнь Крона.

*Ключевые слова:* болезнь Крона, первичный склерозирующий холангит.

### PRIMARY SCLEROSING CHOLANGITIS AS THE DEBUT OF CROHN'S DISEASE

Urazova Yu.A., Semendyaeva M.E., Bakulina I.F., Sazonov D.V., Lesnyak V.N., Zabozlaev F.G.,  
Ivanov Yu.V., Silin A.Yu.

This is an example of 34 years old patient who suffered from Crohn's disease with the abenteric effect of primary sclerosing cholangitis (PSC). PSC signs were observed during last 2 years and was a basis for clinical concept that led to Crohn's disease confirmation.

*Keywords:* Crohn's disease, primary sclerosing cholangitis.

Болезнь Крона – хроническое рецидивирующее заболевание желудочно-кишечного тракта неясной этиологии, характеризующееся трансмуральным сегментарным распространением гранулематозного воспалительного процесса с развитием местных и системных осложнений.

Клиническая картина болезни Крона многообразна. Это касается, прежде всего, протяженности поражения и осложнений заболеваний. Диагноз основывается на оценке клинических симптомов и результатах эндоскопических, рентгенологических, гистологических и лабораторных исследований.

У многих лиц с болезнью Крона с момента появления первых клинических симптомов до постановки диагноза проходит длительный период. В это время наблюдаются многочисленные жалобы и клинические симптомы, которые, несмотря на проводимые исследования и лечение, не находят объяснения.

Многообразие клинической картины, нередкое преобладание внекишечных проявлений, отсутствие специфичных методов диагностики объясняют иногда значительную продолжительность периода с момента возникновения симптоматики до уточнения диагноза [1].

В данной статье мы приводим описание клинического наблюдения болезни Крона с внекишечными проявлениями в виде первичного склерозирующего холангита. Клиническая симптоматика холангита доминировала на протяжении двух лет и явилась основанием для диагностического поиска, в результате которого выявлена болезнь Крона.

Больной Т., 34 лет, поступил в отделение гастроэнтерологии КБ № 83 с жалобами на ноющие тупые боли в правом подреберье, слабость. Считает себя больным около 2 лет, когда впервые появились боли в правом подреберье. В мае 2010 г. при обследовании по месту жительства в биохимическом анализе крови выявлено повышение в 2 раза по сравнению с нормой уровня аланинтрансаминазы (АЛТ), гамма-глутамилтранспептидазы (ГГТП) – до 10 раз, гамма-глобулинов – до 34,3. Поставлен диагноз: гепатит неуточненной этиологии. Синдром холестаза. Назначали курс гепатопротекторов, проводили дообследование. Анализ крови на антитела к ядерным антигенам (ANA) и антитела к митохондриям (AMA) от 25.05.10 г. – отрицательный. По УЗИ органов брюшной полости выявлена гемангиома печени. Анализ крови от 12.11.10 г.:

сывороточное железо 35,4 мкмоль/л, аспартатаминотрансфераза (АСТ) 68 ед/л, АЛТ 127 ед/л, щелочная фосфатаза (ЩФ) 711 ед/л, ГГТП – 393 ед/л. Направлен в отделение гастроэнтерологии КБ № 83 для уточнения диагноза.

#### **Объективный статус**

При поступлении состояние удовлетворительное. Кожные покровы и видимые слизистые физиологической окраски и влажности. Периферические лимфоузлы не увеличены. Отеков нет. Температура тела в норме. Дыхание везикулярное, хрипов нет. Частота дыхания – 17 в минуту. Частота сердечных сокращений – 75 ударов в минуту. Артериальное давление – 120/80 мм рт. ст. Язык влажный, обложен белым налетом. Живот мягкий, безболезненный. Свободной жидкости в брюшной полости нет. Размеры печени по Курлову 13-10-8 см. Селезенка не пальпируется, перкуторно границы в норме. Симптом поколачивания отрицателен с обеих сторон. Физиологические отправления в норме.

#### **Данные клинических и инструментальных обследований**

В клинических анализах крови, мочи патологии не выявлено. В биохимическом анализе крови отмечали повышение уровня ЩФ до 636 ед/л (норма 90-320), ГГТП – до 405 ед/л (норма 10-55). В развернутом иммуноферментном анализе – положительный анти-HAV-Ig (антитела класса IgG к вирусу гепатита А). Антиген Hbs-ag, антитела к вирусу гепатита С (anti-HCV) – анализы отрицательные. Показатели обмена железа, коагулограмма в норме, альфа-фетопротеин не повышен, уровень церулоплазмينا сыворотки крови в норме. Копрограмма без особенностей.

По УЗИ органов брюшной полости: очаговое образование в печени, вероятно, гемангиома, в остальных отделах паренхима диффузно изменена. Размеры печени не увеличены (левая доля 6,5 см, правая доля 13,7 см). Поджелудочная железа диффузно изменена. Желчный пузырь увеличен, деформирован за счет перетяжек в шейке, теле, плотные стенки. Холедох не расширен.

Сцинтиграфия печени: сцинтиграфические диффузные изменения печени.

Фракционное дуоденальное зондирование: секреция желчи в норме. Работа сфинктера Одди в норме. Гипермоторная дисфункция желчного пузыря. Нарушение коллоидного равновесия желчи. Воспаления нет.

Данные эзофагогастродуоденоскопии: эндоскопическая картина хронического умеренно выраженного рефлюкс-гастрита, очаговой гиперплазии субкардиального отдела желудка, недостаточности кардии, дуоденогастрального и гастроэзофагеального рефлюкса.

При МТР-холангиографии получены данные за наличие стенозирующего холангита, однако для верификации диагноза рекомендовано проведение эндоскопической ретроградной холангиопанкреатографии (ЭРПХГ).

Проведена ЭРПХГ, диагноз первичного склерозирующего холангита подтвержден (рис. 1).

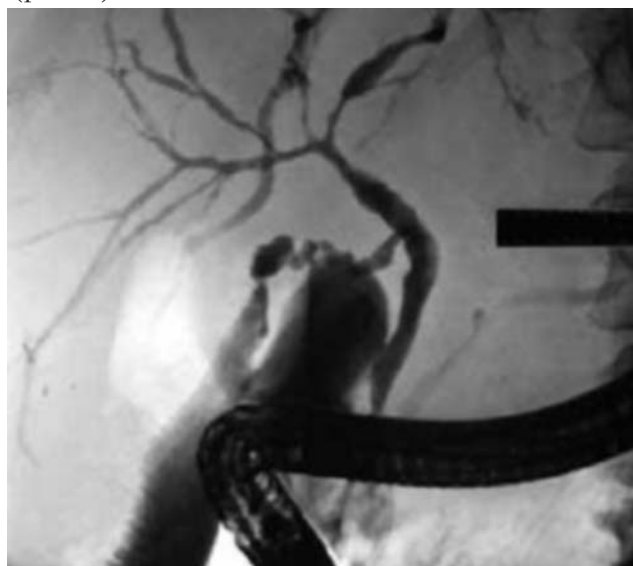


Рис. 1. Эндоскопическая ретроградная холангиопанкреатография при первичном склерозирующем холангите: типичная картина поражения внутрипеченочных протоков (симптом "четок" или "жемчужных бус") характеризуется множественными короткими (1-2 см) стриктурами, чередующимися с нормальными или расширенными желчными протоками.

Для исключения воспалительных заболеваний кишечника проведена колоноскопия, при которой выявлена болезнь Крона с поражением слепой кишки и восходящего отдела ободочной кишки, подтвержденная гистологически (рис. 2). Первичный склерозирующий холангит расценен как системное проявление болезни Крона.

#### **Обсуждение**

Итак, в данном случае первоначально пациент рассматривался как больной ПСХ в связи с наличием жалоб общего характера на дискомфорт в правом подреберье и общую слабость, объективно отмечалось повышение уровня ГГТП в 10 раз, ЩФ и АЛТ. Диагноз подтвержден ЭРПХГ с типичной картиной поражения

внутрипеченочных протоков в виде «четкообразных» изменений [2].

Накопленный опыт подсказывает, что при ПСХ ЭРХПГ имеет преимущества перед другими инвазивными методами, позволяя поставить диагноз в 85-97% случаев. При этом чувствительность метода составляет 89-96%, специфичность 80-100%. Пероральная и внутривенная холангиография не используются в диагностике ПСХ; чрескожная чреспеченочная холангиография показана при необходимости контрастирования через внепеченочные протоки, наличии расширенных внутрипеченочных протоков, но не всегда удается. УЗИ и компьютерная томография имеют ограниченное применение [2].

Альтернативным методом ЭРХПГ являются магнитно-резонансная холангиография. Метод по чувствительности (80-91%) и специфичности (85-99%) незначительно уступает ЭРХПГ, но в то же время имеет ряд преимуществ – неинвазивность и возможность обходиться без контрастных веществ.

Эндоскопическая ультрасонография является вспомогательным методом исследования в диагностике ПСХ и позволяет оценить степень воспаления и утолщения стенки внепеченочных желчных протоков, наличия билиарного сладжа [5].

Биопсия печени не представляется обязательной – необходимость в ней возникает для исключения других причин поражения печени, в частности аутоиммунного гепатита.

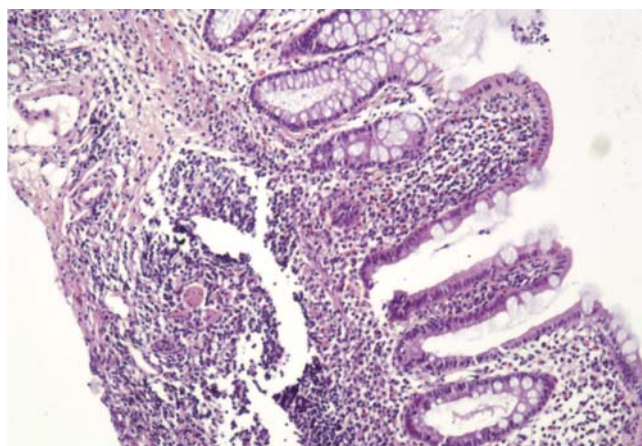


Рис. 2. Фрагмент слизистой оболочки слепой и восходящей кишки с выраженной диффузной лимфо-плазмочитарной инфильтрацией и формированием лимфо-эпителиоидноклеточных неказеофицированных гранул преимущественно в подслизистом слое, часть из которых с единичными гигантскими многоядерными клетками.

В обсуждаемом случае диагноз ПСХ был документирован ЭРХПГ и подкреплён данными МРТ-холангиографии.

Тем не менее, диагностический поиск следовало продолжить. Основанием явились данные, свидетельствующие о весьма нередкой ассоциации (66-84%) ПСХ с воспалительными заболеваниями кишечника – язвенным колитом (73-88%) и болезнью Крона (1-14%) [1]. И действительно, предпринятая у пациента колоноскопия выявила болезнь Крона с поражением слепой и восходящего отдела ободочной кишки, подтвержденную гистологически.

Как известно, клиническая картина болезни Крона весьма многообразна (табл. 1), однако в описываемом случае не наблюдалось ни одного из указанных симптомов кроме внекишечных, что и явилось причиной запоздалой диагностики воспалительного заболевания кишечника (ВЗК), тогда как клиническим дебютом заболевания явился ПСХ. ПСХ рассматривался нами в качестве одного из внекишечных проявлений болезни Крона, частота которых достигает 50-60%.

Тесная связь ВЗК и ПСХ легли в основу предположения о наличии причинно-следственных взаимосвязей между поражением кишечника и желчевыводящих путей, а именно, проникновение из кишечника в портальный кровоток бактерий, бактериальных продуктов, вирусов, желчных кислот. Однако портальная бактериемия не подтверждена соответствующими исследованиями.

Существует иная точка зрения, рассматривающая ПСХ как самостоятельное заболевание, что может служить серьезным аргументом как против «бактериальной», так и любой другой теории, в рамках которой поражение желчных путей рассматривается как следствие ВЗК.

Тем не менее, несмотря на отсутствие единой концепции патогенеза ПСХ, можно полагать, что причиной развития заболевания является генетически детерминированная предрасположенность к аутоиммунной агрессии против эпителия желчевыводящих путей, реализующейся под действием каких-либо факторов внешней среды, где инфекции (бактерии кишечника, вирусы) занимают первое место [1].

#### Лечение

Лечение болезни Крона строится с учетом активности заболевания и локализации поражения.

**Частота клинических симптомов у лиц с болезнью Крона  
в зависимости от локализации поражения**

Симптомы	Лихорадка, %		
	подвздошная кишка	подвздошная кишка + толстая кишка	толстая кишка
Диарея	100-75	100-81	100-80
Боли в животе	65-72	62-68	55-72
Выделение крови из прямой кишки	22-8	10-15	46-18
Потеря массы тела	12-26	19-35	22-35
Перианальные поражения	14-9	38-28	36-28
Свищи	7	9	4
Внутренние свищи	14	34	16
Лихорадка	10	18-2	20
Внекишечные проявления	16	18	24
Симптомы стенозирования	35	44	17
Мегаколон	0	2	11

Цель лекарственной терапии – уменьшить выраженность клинических симптомов, снизить активность воспаления, повысить качество жизни, предупредить рецидивы.

Поскольку специфичная терапия отсутствует, используются стандартные схемы, разработанные американскими и европейскими исследователями (табл. 2).

Согласно этим схемам, глюкокортикостероиды (ГКС) являются наиболее эффективными; эффективность салазосульфопиридина остается проблематичной. Эффект препаратов 5-АСК уступает действию ГКС. Азатиоприн, 6-меркаптопурин, метронидазол, циклоспорин рассматриваются как препараты 2-го ряда и назначаются преимущественно при тяжелой форме заболевания [3].

В последние годы с успехом используются антицитокиновые препараты биологического происхождения и в том числе инфликсимаб (ремикейд). Препарат содержит нейтрализующие антитела к провоспалительному цитокину

фактору некроза опухоли- $\alpha$  (ФНО- $\alpha$ ), играющему важную роль в развитии воспалительных реакций в стенке кишки и в активации цитотоксических лимфоцитов. Клиническая эффективность ремикейда определяется местным противовоспалительным действием на слизистую оболочку кишечника и связан со снижением активности ФНО- $\alpha$  и других провоспалительных цитокинов [3].

Что касается лечения ПСХ, то терапевтические мероприятия вытекают из особенностей патогенетических механизмов. Многократные попытки использования Д-пенициллина, колхицина, ГКС, цитостатиков и других препаратов не увенчались успехом [2, 4]. Препаратом выбора является урсодезоксихолевая кислота, ее применение приводит к улучшению клинико-лабораторных показателей, но не влияет на гистологическую картину и не останавливает прогрессирование болезни [2, 4].

Для лечения бактериального холангита используют антибиотики широкого спектра,

Таблица 2

**Схемы лечения болезни Крона с применением препаратов 5-АСК и сульфасалазина (САСП)**

Фактор	Поражение подвздошной кишки	Сочетанное поражение подвздошной и толстой кишок или изолированное поражение толстой кишки
Низкая активность заболевания	5-АСК	САСП или 5-АСК
Активное течение	Кортикостероиды Стандартные диеты	Кортикостероиды + САСП или 5-АСК
Отсутствие эффекта лечения (стойкая активность заболевания)	Повышение дозы кортикостероидов и азатиоприна или применение стандартных диет; при поражении толстой кишки: метронидазол?	
Высокая активность заболевания	Кортикостероиды Антибиотики парентерально - показание к операции? Питание	
Сохранения ремиссии	При полной ремиссии: 5-АСК При незначительной активности воспаления: низкие дозы кортикостероидов (например, преднизолон в дозе 10 мг) После операции: 5-АСК, метронидазол	
Дополнительная терапия	В необходимых случаях заместительная терапия витаминами В12, А, D, Е, К, микроэлементами (цинк), препаратами железа; антидиарейные препараты: лоперамид, холестирамин (при хологенной диарее)	

хорошо накапливающиеся в желчи.

Больным с локальными выраженными стриктурами магистральных желчных протоков необходима хирургическая реконструкция – стентирование, баллонная дилатация, выполняемые эндоскопически. Эффективность этих методов (при отсутствии цирроза) достигает 80%, способствуя уменьшению клинико-лабораторных признаков холестаза [4].

При прогрессирующем течении ПСХ с развитием цирроза единственным средством лечения является ортотопическая трансплантация печени с 10-летней выживаемостью у 79%. [2].

В нашем наблюдении у пациента Т. комплекс терапевтических средств был направлен как на лечение основного заболевания – болезни Крона, так и внекишечных проявлений – ПСХ.

Начато лечение 5-АСК в дозе 4 г в сутки, азатиоприном (50 мг в сутки), урсосаном (1500 мг в сутки), антибактериальными препаратами, а через 1 мес. присоединен ремикейд.

На фоне указанной терапии (табл. 3) отмечена положительная динамика клинических и лабораторных показателей.

### Прогноз

Прогноз в данном конкретном случае определяется наличием у пациента болезни Крона с внекишечной патологией – ПСХ.

Если оценивать течение и прогноз только болезни Крона, то известно, что этот диагноз еще не означает, что пациент будет страдать в течение всей жизни. Течение заболевания может быть очень переменчивым: у 20% больных наблюдается непрерывно рецидивирующее течение, у 35% – волнообразное; в 45% наблюдений длительное время (5-10 лет) клинические признаки активности отсутствуют.

Если руководствоваться одним из существующих прогностических индексов, то прогноз можно оценивать на основании четырех факторов:

- 1) возраст моложе 25 лет;
- 2) продолжительность периода с момента появления первых симптомов более 5 лет;
- 3) продолжительность периода с момента последнего рецидива менее 6 мес.;
- 4) локализация воспалительных изменений в толстой кишке.

Что касается прогноза при ПСХ, то если ру-

Динамика лабораторный показателей

ГГТП		ЩФ	
До лечения	После лечения	До лечения	После лечения
405 ед/л	105 ед/л	636 ед/л	405 ед/л

ководствоваться моделью клиники Мейо [4], основанной на солидном материале, при определении прогноза следует учитывать концентрацию билирубина в крови, гистологическую стадию, возраст и наличие спленомегалии, прогнозируемая выживаемость составляет 78%. Для оценки прогноза имеет значение и стадия развития заболевания:

- 1) клинические симптомы отсутствуют;
- 2) клинических симптомов нет, отмечается повышение уровня ЩФ и ГГТП;
- 3) клиническая симптоматика (утомляемость, кожный зуд), лабораторная симптома-

тика – повышение уровня ЩФ и ГГТП;

- 4) клиническая и лабораторная симптоматика декомпенсированного цирроза печени.

Вероятно, формировать прогностическую концепцию у наблюдаемого нами пациента преждевременно, т.к. слишком мал срок наблюдения. Тем не менее, можно предположить, что и по основному заболеванию течение болезни может оказаться относительно благоприятным, особенно если учесть интенсивность и регулярность предпринятого комплексного лечения.

### Литература

1. Адлер Г. Болезнь Крона и язвенный колит. М.: Геотар Мед., 2001. 527 с.
2. Авдеев В. Г. Первичный склерозирующий холангит // Гепатологический форум. 2009. № 1. С. 27-29.
3. Гастроэнтерология и гепатология: диагностика и лечение. 2-е изд., перераб.и доп. Под ред. Калинина А.В., Логинова А.Ф., Хазанова А.И. М.:

МЕДпресс-информ, 2011. 864 с.

4. Шерлок Ш., Дули Дж. Заболевания печени и желчных путей. Пер. с англ. М.: ГЭОТАР, 1999. 864 с.
5. Tsukinaga S., Imazu H., Uchiyama Y. et al. Diagnostic approach using endosonography guided fine needle aspiration for lymphadenopathy in primary sclerosing cholangitis // World J. Gastroenterol. 2007. Vol. 13 (27). P. 3758-3759.

Информация об авторах:

Уразова Юлия Андреевна – врач-гастроэнтеролог гастроэнтерологического отделения.  
Тел.: 8-495-395-61-91. E-mail: UrazovaYu@mail.ru

Семендяева Маргарита Ефимовна – главный гастроэнтеролог КБ № 83 ФМБА России, д.м.н.  
Тел.: 8-495-344-57-93. E-mail: Semendiaeva@Rambler.ru.

Бакулина Ирина Фадеевна – врач-гастроэнтеролог гастроэнтерологического отделения. Тел.: 8-495-395-61-91.

Сазонов Дмитрий Валерьевич – заведующий отделением эндоскопии, к.м.н. Тел.: 8-495-395-14-54.

Лесняк Виктор Николаевич – заведующий рентгенологическим отделением, к.м.н. Тел.: 8-495-395-63-91.

Забозлаев Федор Георгиевич – заведующий патологоанатомическим отделением, д.м.н. Тел.: 8-495-395-64-89.

Иванов Юрий Викторович – заведующий отделением хирургии, д.м.н. Тел.: 8-495-395-04-00.

Силин Антон Юрьевич – врач-рентгенолог. Тел.: 8-495-395-63-94.