

ГЛАУКОМА ПРИ СИНДРОМЕ АКСЕНФЕЛЬДА–РИГЕРА. КЛИНИЧЕСКОЕ НАБЛЮДЕНИЕ

А.В. Старостина¹, А.В. Сидорова¹, К.С. Бурлаков¹, М.Р. Хабазова²

¹ Национальный медицинский исследовательский центр «Межотраслевой научно-технический комплекс «Микрохирургия глаза» имени академика С.Н. Федорова», Москва, Российская Федерация

² Федеральный научно-клинический центр специализированных видов медицинской помощи и медицинских технологий, Москва, Российская Федерация

АННОТАЦИЯ

Обоснование. Синдром Аксенфельда–Ригера — генетически гетерогенная группа нарушений морфогенеза, связанная с неправильным развитием переднего отрезка глаза, зубов, органа слуха и брюшной области. Частым проявлением данного синдрома является врождённая глаукома, рефрактерная к стандартным методам лечения из-за выраженных изменений структур переднего отрезка глазного яблока и другой сопутствующей патологии. Методами выбора при лечении глаукомного процесса у пациентов с синдромом Аксенфельда–Ригера являются синустрабекулэктомия, имплантация дренажных устройств, транссклеральная циклокоагуляция. **Описание клинического случая.** В отделении хирургии глаукомы МНТК «Микрохирургия глаза» г. Москвы пациенту с врождённой глаукомой, ассоциированной с синдромом Аксенфельда–Ригера, выполнены синустрабекулэктомия с задней трепанацией склеры на правом глазу и имплантация клапанного дренажа на левом глазу на фоне декомпенсации внутриглазного давления. В послеоперационном периоде у пациента выявлена инкапсулированная киста вокруг тела дренажа, в дальнейшем проведена ревизия зоны операции. После проведённых антиглаукомных вмешательств удалось достичь компенсации внутриглазного давления в сроки наблюдения до 9 месяцев. **Заключение.** В зависимости от выраженности изменений структур угла передней камеры у пациентов с синдромом Аксенфельда–Ригера методами оперативного лечения глаукомы являются синустрабекулэктомия или имплантация клапанного дренажа для компенсации внутриглазного давления и сохранения зрительных функций.

Ключевые слова: синдром Аксенфельда–Ригера; внутриглазное давление; клиническое наблюдение; клапанный дренаж; синустрабекулэктомия.

Для цитирования:

Старостина А.В., Сидорова А.В., Бурлаков К.С., Хабазова М.Р. Глаукома при синдроме Аксенфельда–Ригера. Клиническое наблюдение. *Клиническая практика*. 2023;14(3):112–118.

doi: <https://doi.org/10.17816/clinpract532720>

Поступила 08.07.2023

Принята 20.07.2023

Опубликована 29.09.2023

ОБОСНОВАНИЕ

Синдром Аксенфельда–Ригера (САР) — это генетически гетерогенная группа нарушений морфогенеза, связанная с неправильным развитием переднего отрезка глаза, зубов, органа слуха и брюшной области [1, 2]. В 1920–1930-х годах немецкий офтальмолог Т. Аксенфельд описал аномалию, включающую задний эмбриотоксон и корэктопию. В то же время австрийский учёный Г. Ригер охарактеризовал синдром, проявляющийся гипоплазией радужки, псевдополикорией, наличием заднего эмбриотоксона и сопровождающийся патологией со стороны других органов. В 1983 году название было объединено в «синдром Аксенфельда–Ригера» в связи с частично перекрывающимися синдромальными аномалиями, встречающимися внутри семьи [2–4].

Проявления САР в переднем отрезке глазного яблока могут быть различными и включать гипоплазию стромы и/или пигментного листка радужки, дефекты зрачка (смещение, нарушение формы, выворот пигментного листка), иридокорнеальные спайки, мегало- или микрокорнеа, задний эмбриотоксон, косоглазие, катаракту. Изменения чаще затрагивают оба глазных яблока [3, 5].

Задний эмбриотоксон классически описывается как выступающая смещённая линия Швальбе, однако недавнее гистологическое исследование показало, что сама линия представляет собой периферический выступ стромы роговицы, который обусловлен ослабленной десцеметовой мембраной. При гониоскопии линия Швальбе выдаётся в переднюю камеру, что часто сопровождается

GLAUCOMA IN AXENFELD–RIEGER SYNDROME. A CLINICAL CASE

A.V. Starostina¹, A.V. Sidorova¹, K.S. Burlakov¹, M.R. Khabazova²

¹ The S. Fyodorov Eye Microsurgery Federal State Institution, Moscow, Russian Federation

² Federal Medico-Biological Agency Federal Research Clinical Center, Moscow, Russian Federation

ABSTRACT

Background: Axenfeld–Rieger syndrome is a genetically heterogeneous group of morphogenesis disorders associated with abnormal development of the anterior segment of the eye, teeth, the organ of hearing, and abdominal region. Congenital glaucoma, which is refractory to standard methods of treatment due to pronounced changes in the structures of the anterior segment of the eyeball and other comorbidities, is frequent manifestation of this syndrome. There are several methods for treating glaucoma in patients with Axenfeld–Rieger syndrome: sinus trabeculectomy, implantation of drainage devices and transscleral cyclocoagulation. **Clinical case description:** A patient with congenital glaucoma associated with Axenfeld–Rieger syndrome underwent sinus trabeculectomy with posterior scleral trepanation in the right eye and valve drainage implantation in the left eye at the S. Fyodorov Eye Microsurgery Federal State Institution, Moscow due to the intraocular pressure decompensation. In the postoperative period, an encapsulated cyst around the body of the drainage was detected, and then a revision of the operation area was performed. After the anti-glaucoma operations, the intraocular pressure compensation was achieved in the follow-up period up to 9 months. **Conclusion:** Depending on the degree of the changes in the anterior chamber angle structures, sinus trabeculectomy or valve drainage implantation are the methods of choice for the surgical treatment aimed at the intraocular pressure compensation and visual function preservation in patients with Axenfeld–Rieger syndrome.

Keywords: Axenfeld–Rieger syndrome; intraocular pressure; clinical case; valve drainage; sinus trabeculectomy.

For citation:

Starostina AV, Sidorova AV, Burlakov KS, Khabazova MR. Glaucoma in Axenfeld–Rieger Syndrome. A Clinical Case. *Journal of Clinical Practice*. 2023;14(3):112–118. doi: <https://doi.org/10.17816/clinpract532720>

Submitted 08.07.2023

Revised 20.07.2023

Published 29.09.2023

уплотнением прилегающей увеальной трабекулы с наличием иридокорнеальных спаек [3, 6, 7]. Эти соединительные спайки могут быть тонкими или толстыми, но в отличие от передних синехий обычно не вызывают закрытия угла передней камеры и ограничения оттока внутриглазной жидкости. Хотя задний эмбриотоксон обнаруживается у большинства пациентов с CAP, это не является обязательным критерием постановки диагноза [5]. Отсутствие или порок развития стромы и мышц радужки (сфинктера и дилатора) в сочетании с иридокорнеальными спайками приводит к деформации зрачка и разрывам радужки. Корэктопия и псевдополикория редко являются клинически значимыми, но могут вызывать косметические проблемы. Стоит отметить, что не у всех пациентов с CAP наблюдаются корэктопия или псевдополикория, гипоплазия может проявляться серой дистрофичной (отсутствие крипт, борозд и колец) радужкой [3]. Проявления со стороны заднего отрезка глаза могут быть

различными: колобома, гипоплазия или аплазия зрительного нерва, гипоплазия или атрофия макулярной области, колобома хориоидеи, что вызывает трудности при постановке диагноза [7].

Вторичная глаукома по отношению к дисгенезу переднего сегмента является основным фактором потери зрения при CAP и поражает более 50% пациентов. Если при первичном осмотре может показаться, что основная причина повышенного внутриглазного давления — иридокорнеальные спайки, скорее всего, патогенез глаукомы обусловлен врождёнными пороками развития структур угла передней камеры [3, 4, 7].

Повышенное внутриглазное давление может выявляться в любом возрасте, однако у большинства людей с CAP диагноз вторичной глаукомы устанавливается в детстве и чаще на оба глаза. Пациенты с CAP нуждаются в регулярном и тщательном наблюдении на предмет выявления изменений, характерных для глаукомного процесса.

При лечении вторичной глаукомы, ассоциированной с САР, важно разработать хорошо продуманную стратегию, поскольку большинству пациентов требуется более одного оперативного вмешательства на орган зрения. Имплантация дренажных устройств часто применяется у детей, однако при выраженных изменениях в углу передней камеры имплантация может быть методом выбора и у взрослых пациентов.

Представляем клинический случай имплантации клапана Ахмед пациенту с САР.

КЛИНИЧЕСКИЙ ПРИМЕР

О пациенте

Пациент А., 33 года, диагноз «Синдром Аксентфельда–Ригера» установлен в детстве (генетическое тестирование не проводилось). При общем осмотре обращает на себя внимание гипогнотия и гиподонтия верхней челюсти, широкое основание носа. Глаукома, ассоциированная с САР, выявлена по месту жительства в детстве. Капает в оба глаза три вида гипотензивных капель. Оперативное лечение ранее не проводилось.

Пациент направлен в МНТК «Микрохирургия глаза» (Москва) в декабре 2021 года после контузии левого глаза с жалобами на снижение остроты зрения, где выявлено прогрессирование врождённой катаракты, вызванное травмой. Проведено оперативное лечение в объёме фактоэмульсификации катаракты с имплантацией интраокулярной линзы и пластики радужки с попыткой формирования зрачка левого глаза. В послеоперационном периоде наблюдалось повышение внутриглазного давления, в связи с чем пациент направлен в отделение хирургии глаукомы для принятия решения о дальнейшей тактике лечения.

Физикальная, инструментальная диагностика

Данные обследования на момент обращения.

Максимально корригируемая острота зрения: правый глаз (oculus dexter, OD) 0,5, не корригируется; левый глаз (oculus sinister, OS) 0,06, не корригируется (эксцентрично). Внутриглазное давление по Маклакову: OD 34 мм рт.ст., OS 29 мм рт.ст. А- и В-сканирование глаза (эхобиометрия): длина глаза OD 27,56 мм, OS 30,98 мм (А-сканирование); В-сканирование обоих глаз (oculus uterque, OU). Миопическая стафилома. Оболочки прилежат. Переднезадняя ось OS>OD. Поля зрения соответствуют III стадии глаукомы. Плотность эндотелиальных клеток (клеток/мм): OD 1995, OS 639. Ультразвуковая биомикроскопия: OD угла передней камеры закрыт с 11 до 2 часов корнем радужки, на остальном протяжении открыт; OS угла передней камеры с 7 до 1 часа закрыт корнем радужки, на остальном протяжении открыт.

Гониоскопия. OD угла передней камеры закрыт с 11 до 5 часов, на остальном протяжении открыт. Иридокорнеальные синехии (рис. 1).

Биомикроскопия. OD спокоен. Роговица прозрачная, диаметром менее 10 мм. Передняя камера средней глубины. Радужка: мезодермальная дистрофия, визуализируется сфинктер. Зрачок: эктопия кверху, 3 мм, реакция на свет сохранна. Хрусталик: помутнение в кортикальных слоях. Диск зрительного нерва бледный, границы чёткие, экскавация диска зрительного нерва 0,8. В макулярной зоне без особенностей (рис. 2). OS умеренно раздражен. Роговица диаметром до 10 мм, эпителий отечён, срез утолщён. Передняя камера неравномерная. Радужка: мезодермальная дистрофия, частичная аниридия, шов на радужке. Интраокулярная линза в капсульном мешке, в правильном положении. Глазное дно за флёротом (рис. 3).

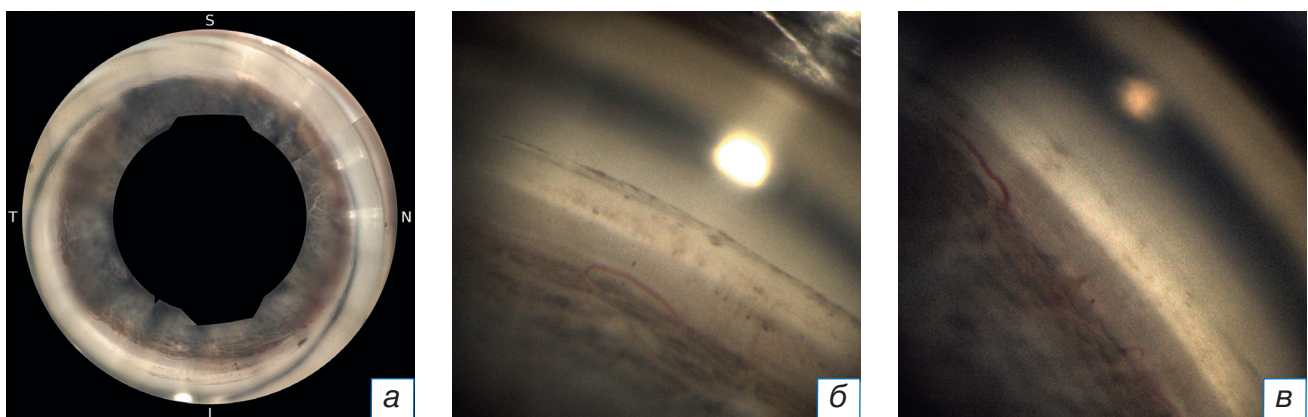


Рис. 1. Гониоскопия: а — круговая гониоскопия; б, в — иридокорнеальные спайки, мезодермальная дистрофия радужки.

Fig. 1. Gonioscopy: а — circular gonioscopy; б, в — iridocorneal adhesions, mesodermal dystrophy of the iris.

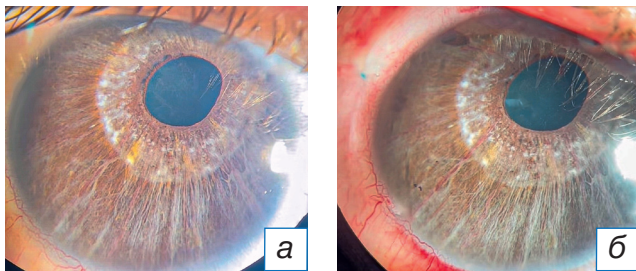


Рис. 2. Биомикроскопия переднего отрезка глаза OD: а — до лечения; б — первые сутки после синустрабекулекулэктомии.

Fig. 2. Photographs of the anterior segment of the right eye: а — before treatment; б — first day after the sinus trabeculectomy.

Клинический диагноз

По данным жалоб, анамнеза и результатов офтальмологического обследования был выставлен диагноз «OU: синдром Аксенфельда–Ригера; врождённая некомпенсированная глаукома; анизометропия. OD: осложнённая катаракта; миопия средней степени. OS: артефакция; миопия высокой степени; эпителиально-эндотелиальная дистрофия роговицы».

Динамика и исходы

В сентябре 2022 года из-за декомпенсации внутриглазного давления на OD была проведена синустрабекулекулэктомия с задней трепанацией склеры.

В октябре 2022 года на OS был имплантирован клапанный дренаж Ахмед.

В послеоперационном периоде без осложнений. Внутриглазное давление в первые сутки после операции (пневмотонометрия): OD 10 мм рт.ст., OS 12 мм рт.ст. (без гипотензивных капель).

Внутриглазное давление на повторном осмотре через месяц после оперативных вмешательств (пневмотонометрия): OU 22 мм рт.ст. (без гипотензивных капель). При биомикроскопии выявлено образование инкапсулированной кисты вокруг тела клапанного дренажа Ахмед на OS. Под местной анестезией проведён нидлинг зоны операции со вскрытием кисты. Внутриглазное давление OD снизилось до 13 мм рт.ст.

При повторном осмотре в июле 2023 года: острота зрения OD 0,5, не корректируется, OS 0,06, не корректируется; внутриглазное давление по Маклакову: OD 17 мм рт.ст., OS 19 мм рт.ст. (на одном гипотензивном препарате).

Биомикроскопия. OD спокоен. Фильтрационная подушка на 11 часах выражена. Диаметр роговицы

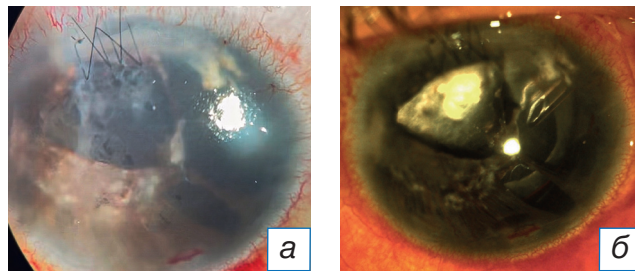


Рис. 3. Биомикроскопия переднего отрезка глаза OS: а — до лечения; б — первые сутки после имплантации клапанного дренажа.

Fig. 3. Photographs of the anterior segment of the left eye: а — before treatment; б — first day after the valve drainage implantation.

менее 10 мм. Передняя камера средней глубины. Радужка: мезодермальная дистрофия, визуализируется сфинктер, хирургическая колобома на 11 часах. Зрачок: эктопия кверху, 3 мм, хирургическая колобома на 11 часах, реакция на свет сохранена. Хрусталик: помутнение в кортикальных слоях. Диск зрительного нерва бледный, границы чёткие, экскавация диска зрительного нерва 0,8. В макулярной области без особенностей. OS спокоен. Диаметр роговицы до 10 мм, срез роговицы утолщён, роговица диффузно помутнена. Передняя камера неравномерная, трубочка клапанного дренажа на 1 часе в правильном положении. Радужка: мезодермальная дистрофия, частичная аниридия, шов на радужке. Интраокулярная линза в капсульном мешке, в правильном положении. Диск зрительного нерва бледный, границы чёткие, экскавация диска зрительного нерва 0,9. В макулярной области без особенностей (рис. 4).

Пациент направлен в отдел хирургии роговицы для дальнейшего оперативного лечения, где ему была предложена пересадка роговицы левого гла-

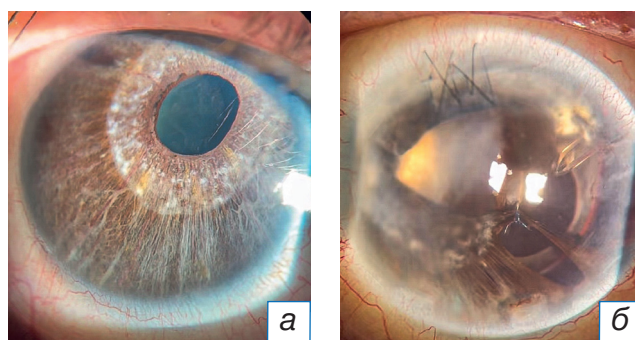


Рис. 4. Биомикроскопия переднего отрезка глаза через 9 месяцев после оперативного лечения: а — правый глаз; б — левый глаз.

Fig. 4. Photographs of the anterior eye segment 9 months after the surgical treatment: а — right eye; б — left eye.

за (пациент поставлен в очередь на ожидание донорского материала).

ОБСУЖДЕНИЕ

САР — редкая врождённая патология с частотой встречаемости 1:200 000 новорождённых, которая проявляется не только поражением органа зрения, но и системными аномалиями. Для пациентов с САР требуется мультидисциплинарный подход с привлечением специалистов различных областей. Важно, чтобы пациенты с САР проходили полное обследование для выявления и мониторинга любых системных проявлений заболевания.

САР характеризуется специфическим набором аномалий переднего сегмента глаза, которые ассоциируются с глаукомой примерно у половины больных [1, 5, 7–9].

Глаукома при САР часто невосприимчива к гипотензивным препаратам, поэтому чаще всего в короткие сроки приходится переходить к хирургическому лечению. Так, по данным исследований, до 67% пациентов с глаукомой на фоне САР требуется хирургическое лечение [10–12].

При рассмотрении вопроса о назначении гипотензивных капель при глаукоме клиницисты должны также учитывать возможность системных эффектов у пациентов, страдающих САР.

В литературе мало сообщений о хирургическом лечении глаукомы при САР, отсутствует также общепринятая тактика относительно наиболее эффективных хирургических антиглаукомных операций. Однако, по данным некоторых авторов, большинству пациентов требуется несколько операций для достижения контроля внутриглазного давления, что отражает рефрактерный характер глаукомы при САР [13–17].

Гониотомия и трабекулотомия не показали высокой эффективности в контроле внутриглазного давления: это свидетельствует о том, что ограничение оттока водянистой влаги происходит не только в пределах трабекулярной сети, но также затрагивает и другие пути оттока. В заключениях A. Mandal и соавт. [18] и D.S. Walton и соавт. [19] успешность гониотомии варьировала от 0 до 40%. Отмечается, что у данного метода лечения есть дополнительный недостаток, заключающийся в необходимости гониоскопического осмотра [18, 19]. В исследовании M.B. Shields с соавт. [1] успех гониотомии составлял 43%, но 10-летний эффект сохранялся всего в 24% случаев [20, 21], поэтому большинству пациентов с глаукомой, ассоциированной с САР,

требуются операции проникающего типа или имплантация дренажных устройств [16, 17].

При проведении синустрабекулэктомии у пациентов с САР в послеоперационном периоде отмечается высокий риск гипотонии и цилиохориоидальной отслойки. У молодых пациентов наблюдаются также активные процессы рубцевания, что приводит к декомпенсации внутриглазного давления и требует повторных хирургических вмешательств [17–19].

В описанном нами случае при проведении обследования на лучше видящем глазу были выявлены иридокорнеальные спайки, что не позволило применить малоинвазивные методы хирургического лечения, поэтому было принято решение о проведении синустрабекулэктомии. Послеоперационный период протекал без осложнений.

Ранее было установлено, что трабекулэктомия в комбинации с приёмом антиметаболитов имеет наибольший успех при лечении глаукомы, ассоциированной с САР [1, 20, 21]. Стоит отметить, что некоторым из этих сообщений уже более 30 лет, что соответствует периоду времени до внедрения дренажных устройств в хирургии глаукомы. Аналогично этим исследованиям было обнаружено, что трабекулэктомия, дополненная либо митомицином С, либо 5-фторурацилом, имеет 57%-й успех при окончательном наблюдении продолжительностью более 20 лет. Таким образом, трабекулэктомия в комбинации с приёмом антиметаболитов может обеспечить, как и при других формах глаукомы, долговременную компенсацию внутриглазного давления.

В нескольких исследованиях, включающих небольшое число глаз, оценивалась эффективность применения дренажных устройств при глаукоме у пациентов с САР [21]. E.M. Zereda с соавт. [11] в своём исследовании показали 70%-ю эффективность дренажей (Ахмед, Бервельдт).

В описанном нами клиническом случае, учитывая выраженные изменения радужки, множественные иридокорнеальные спайки, дистрофию роговицы и травму в анамнезе, методом выбора была имплантация клапанного дренажа Ахмед. В раннем послеоперационном периоде отмечено отсутствие осложнений. В сроки до 9 месяцев на обоих глазах после операции наблюдалась компенсация внутриглазного давления.

Лазерная транссклеральная циклофотокоагуляция может также применяться у пациентов с указанной патологией, однако более высокую эффективность она демонстрирует в комбинации с имплантацией дренирующих устройств [16–18].

В исследовании E.M. Zepeda с соавт. [11] циклофотокоагуляция (транссклеральная или эндоскопическая) не применялась в качестве хирургического вмешательства первой линии, но использовалась у пациентов, не достигших гипотензивного эффекта после применения дренажных устройств. Хотя показатель успеха самой циклоабляции составил 33%, комбинированное применение дренажных устройств и циклоабляции (в некоторых случаях по несколько сеансов) позволило добиться контроля внутриглазного давления на всех четырёх глазах. Следовательно, циклоабляция применима в случаях рефрактерной вторичной глаукомы у пациентов с САР.

Таким образом, серия случаев, описанных E.M. Zepeda и соавт., демонстрирует, что глаукома, связанная с САР, часто требует нескольких оперативных вмешательств. Авторы обнаружили, что операции на структурах угла передней камеры менее эффективны для достижения долгосрочного контроля внутриглазного давления. Фильтрующая хирургия с использованием антифибротических препаратов демонстрирует положительный результат при длительном наблюдении, но необходимо учитывать имеющиеся риски такого вмешательства [11].

ЗАКЛЮЧЕНИЕ

Учитывая патогенез глаукомы при САР, приводящий к образованию иридокорнеальных спаек, наиболее эффективным методом хирургического лечения глаукомы, с нашей точки зрения, является синустрабекулэктомия, однако с прогрессированием изменений в структурах угла передней камеры в комбинации с сопутствующей глазной патологией предпочтительна дренажная хирургия для минимизации послеоперационных осложнений и пролонгирования гипотензивного эффекта.

Единого мнения относительно оптимального ведения глаукомы у пациентов с САР практически нет. Проспективное исследование с большим количеством пациентов затруднено из-за редкости заболевания, хотя многоцентровое совместное исследование помогло бы решить эту проблему.

ДОПОЛНИТЕЛЬНАЯ ИНФОРМАЦИЯ

Источник финансирования. Исследование и публикация статьи финансируются из бюджета ФГАУ «МНТК «Микрохирургия глаза» имени академика С.Н. Федорова» Минздрава России.

Конфликт интересов. Авторы декларируют отсутствие явных и потенциальных конфликтов интересов, связанных с публикацией настоящей статьи.

Вклад авторов. *A.V. Starostina* — лечение пациента, ведение пациента в послеоперационном периоде, обсуждение результатов лечения, написание текста статьи; *A.V. Sidorova* — обсуждение результатов лечения, осмотр пациента в послеоперационном периоде, редактирование финального варианта текста статьи; *K.S. Burlakov, M.P. Khabazova* — поиск и обработка литературы, обработка данных, написание текста статьи, коррекция текста. Авторы подтверждают соответствие своего авторства международным критериям ICMJE (все авторы внесли существенный вклад в разработку концепции, проведение исследования и подготовку статьи, прочли и одобрили финальную версию перед публикацией).

Согласие пациента. От пациента получено письменное согласие на публикацию соответствующей медицинской информации и всех сопровождающих изображений в журнале «Клиническая практика» (дата подписания 12.09.2022).

ADDITIONAL INFORMATION

Funding source. The study was funded by S. Fyodorov Eye Microsurgery Federal State Institution.

Competing interests. The authors declare that they have no competing interests.

Authors' contribution. *A.V. Starostina* — treatment of patient, examination of patient after the surgery, discussion of the treatment results, manuscript writing; *A.V. Sidorova* — discussion of the treatment results, examination of patient in the postoperative period, editing the final version of the text of the article; *K.S. Burlakov, M.R. Khabazova* — search and processing of literature, data processing, writing the text of the article, text correction. The authors made a substantial contribution to the conception of the work, acquisition, analysis of literature, drafting and revising the work, final approval of the version to be published and agree to be accountable for all aspects of the work.

Patient permission. A written consent was received from the patient to publish the relevant medical information and all accompanying images in the Journal of Clinical Practice (signature date 12.09.2022).

ЛИТЕРАТУРА / REFERENCES

1. Shields MB. Axenfeld-Rieger syndrome: A theory of mechanism and distinctions from the iridocorneal endothelial syndrome. *Trans Am Ophthalmol Soc.* 1983;81:736–784.

2. Shields MB, Buckley E, Klintworth GK, Thresher R. Axenfeld-Rieger syndrome. A spectrum of developmental disorders. *Surv Ophthalmol.* 1985;29(6):387–409. doi: 10.1016/0039-6257(85)90205-X
3. Chang TC, Summers CG, Schimmenti LA, Grajewski AL. Axenfeld-Rieger syndrome: New perspectives. *Br J Ophthalmol.* 2012;96(3):318–322. doi: 10.1136/bjophthalmol-2011-300801
4. Seifi M, Walter MA. Axenfeld-Rieger syndrome. *Clin Genet.* 2018; 93:1123–1130. doi: 10.1111/cge.13148
5. Ferguson JG, Hicks EL. Rieger's anomaly and glaucoma associated with partial trisomy 16q. Case report. *Arch Ophthalmol.* 1987;105(3):323. doi: 10.1001/archophth.1987.01060030037015
6. Lines MA, Kozlowski K, Walter MA. Molecular genetics of Axenfeld-Rieger malformations. *Hum Mol Genet.* 2002;11(10): 1177–1184. doi: 10.1093/hmg/11.10.1177
7. Hjalt TA, Semina EV. Current molecular understanding of Axenfeld-Rieger. *Expert Rev Mol Med.* 2005;7(25):1–17. doi: 10.1017/S1462399405010082
8. Michels K, Bohnsack BL. Ophthalmological manifestations of Axenfeld-Rieger syndrome: Current perspectives. *Clin Ophthalmol.* 2023;17:819–828. doi: 10.2147/OPHT.S379853
9. Rieger H. Dysgenesis mesodermalis corneae et iridis. *Z Augenheilkd.* 1935;86:333.
10. Leis LM, Tyler RC, Volkmann Kloss BA, et al. PITX2 and FOXC1 spectrum of mutations in ocular syndromes. *Eur J Hum Genet.* 2012;20(12):1224–1233. doi: 10.1038/ejhg.2012.80
11. Zepeda EM, Branham K, Moroi SE, Bohnsack BL. Surgical outcomes of glaucoma associated with Axenfeld-Rieger syndrome. *BMC Ophthalmol.* 2020;20:172. doi: 10.1186/s12886-020-01417-w
12. Hjalt TA, Semina EV, Amendt BA, Murray JC. The Pitx2 protein in mouse development. *Dev Dyn.* 2000;218(1):195–200. doi: 10.1002/(SICI)1097-0177(200005)218:1<195::AID-DVDY17>3.0.CO;2-C
13. Kulak SC, Kozlowski K, Semina EV, et al. Mutation in the RIEG1 gene in patients with iridogoniodysgenesis syndrome. *Hum Mol Genet.* 1998;7(7):1113–1117. doi: 10.1093/hmg/7.7.1113
14. Smith RS, Zabealeta A, Kume T, et al. Haploinsufficiency of the transcription factors FOXC1 and FOXC2 results in aberrant ocular development. *Hum Mol Genet.* 2000;9(7):1021–1032. doi: 10.1093/hmg/9.7.1021
15. Tanwar M, Dada T, Dada R. Axenfeld-Rieger syndrome associated with congenital glaucoma and cytochrome P4501B1 gene mutations. *Case Rep Med.* 2010;2010:1–6. doi: 10.1155/2010/212656
16. Ayyala RS, Zurakowski D, Smith JA, et al. A clinical study of the Ahmed glaucoma valve implant in advanced glaucoma. *Ophthalmology.* 1998;105(10):1968–1976. doi: 10.1016/S0161-6420(98)91049-1
17. Tsai JC, Johnson CC, Kammer JA, Dietrich MS. The Ahmed shunt versus the Baerveldt shunt for refractory glaucoma II: Longer-term outcomes from a single surgeon. *Ophthalmology.* 2006;113:913–917. doi: 10.1016/j.ophtha.2006.02.029
18. Mandal AK, Pehe N. Early-onset glaucoma in Axenfeld-Rieger anomaly: Long-term surgical results and visual outcome. *Eye.* 2016;30:936–942. doi: 10.1038/eye.2016.66
19. Walton DS. Iridocorneal dysgenesis with glaucoma. In: Epstein DL, editor. Chandler and Grant's Glaucoma. Philadelphia: Lea & Febiger; 1986. P. 501–505.
20. Minckler DS, Francis BA, Hodapp EA, et al. Aqueous shunts in glaucoma: A report by the American Academy of Ophthalmology. *Ophthalmology.* 2008;115(6):1089–1098. doi: 10.1016/j.ophtha.2008.03.031
21. Gedde SJ, Schiffman JC, Feuer WJ, et al. Treatment outcomes in the tube versus trabeculectomy (TVT) study after five years of follow-up. *Am J Ophthalmol.* 2012;153(5):789–803e782. doi: 10.1016/j.ajo.2011.10.026

ОБ АВТОРАХ

Автор, ответственный за переписку:

Хабазова Маргарита Робертовна;

адрес: Россия, 115682, Москва, Ореховый б-р, д. 28;

ORCID: 0000-0002-7770-575X;

eLibrary SPIN: 2736-9089; e-mail: rita.khabazova@mail.ru

Соавторы:

Старостина Анна Владимировна, к.м.н.;

ORCID: 0000-0002-4496-0703;

eLibrary SPIN: 7106-2347; e-mail: anna.mntk@mail.ru

Сидорова Алла Валентиновна;

ORCID: 0000-0001-9384-6117;

eLibrary SPIN: 2571-9398; e-mail: sidorova@mntk.ru

Бурлаков Константин Сергеевич;

ORCID: 0000-0002-4383-0325;

eLibrary SPIN: 1634-1346;

e-mail: konstantin.burlakow@yandex.ru

AUTHORS' INFO

The author responsible for the correspondence:

Margarita R. Khabazova;

address: 28 Orekhovy boulevard, 115682 Moscow, Russia;

ORCID: 0000-0002-7770-575X;

eLibrary SPIN: 2736-9089; e-mail: rita.khabazova@mail.ru

Co-authors:

Anna V. Starostina, MD, PhD;

ORCID: 0000-0002-4496-0703;

eLibrary SPIN: 7106-2347; e-mail: anna.mntk@mail.ru

Alla V. Sidorova;

ORCID: 0000-0001-9384-6117;

eLibrary SPIN: 2571-9398; e-mail: sidorova@mntk.ru

Konstantin S. Burlakov;

ORCID: 0000-0002-4383-0325;

eLibrary SPIN: 1634-1346;

e-mail: konstantin.burlakow@yandex.ru