

## МИОМЭКТОМИЯ ПРИ ОПЕРАЦИИ КЕСАРЕВА СЕЧЕНИЯ

С.Ф. Торубаров, С.А. Леваков, А.П. Коробейников

*Кафедра акушерства и гинекологии ФГОУ ДПО ИПК ФМБА, Москва*

В статье обобщен современный взгляд и собственный опыт авторов на органосохраняющее лечение у беременных женщин с крупными узлами миомы матки. Особенности миомэктомии во время операции кесарева сечения представлены у 14 больных.

*Ключевые слова:* миома матки, беременность, роды, операция кесарева сечение.

### MYOMETOMY AT CESAREAN SECTION

**Torubarov SF, Levakov SA, Korobeynikov AP.**

The article summarizes current opinion and personal experience of authors of organ therapy in pregnant women with major sites of uterine fibroids. Features of myomectomy during cesarean section are presented in 14 patients.

*Key words:* uterine fibroids, pregnancy, childbirth, caesarean section.

Миома матки – самая распространенная опухоль женских половых органов, ее доля среди других гинекологических заболеваний составляет от 20 до 45% [1, 2, 4, 7, 9].

Отношение к миомэктомии во время кесарева сечения в России претерпело определенные изменения: в 50-60 гг., как правило, проводили удаление миоматозных узлов или при наличии большой миомы – гистерэктомию. В 70-80 гг. Миомэктомия во время кесарева сечения не рекомендовалась из-за большого количества послеоперационных осложнений: гипотония матки, перитонит, септические состояния [2, 3].

С 1988 г. вновь начали широко прибегать к миомэктомии во время кесарева сечения. Снижение числа осложнений при этом связывают с повышением качества шовного материала, внедрением в акушерскую практику антибиотиков широкого спектра действия, улучшением анестезиологического пособия. Отражение в литературе последнего десятилетия результатов миомэктомии во время кесарева сечения, безусловно, следует считать целесообразным [1, 2, 4, 8-10, 12].

Возрастающий интерес к сочетанию миомы матки и беременности продиктован

как расширением границ репродуктивного возраста, увеличением первородящих после 30 лет, так и тенденцией к появлению опухоли у женщин более молодого возраста [2, 7, 11]. Вместе с тем возникают вопросы техники реконструктивно-пластической операции на матке и тактики ведения женщин в послеоперационном периоде.

**Цель исследования** – изучение возможности и целесообразности миомэктомии во время кесарева сечения при узлах большого и гигантского размера.

### Материалы и методы исследования

Проведен ретроспективный анализ течения беременности, родов и послеоперационного периода у 14 пациенток, которым во время кесарева сечения выполнено удаление больших и гигантских миоматозных узлов. В качестве больших нами рассматривались субсерозные и интерстициальные миоматозные узлы диаметром 8-15 см и субмукозно-интерстициальные узлы диаметром свыше 5 см. При диаметре узла более 15 см он считался гигантским [1-3].

Из 14 пациенток, которым произведена миомэктомия во время кесарева сечения, 5 были первородящими, 9 – повторнородящими.

Показатели менструальной функции у всех больных находились в пределах физиологической нормы.

Беременность протекала с осложнениями практически у половины женщин (n=6). Наиболее частым осложнением беременности была угроза ее прерывания, в процентном отношении преобладавшая у беременных с гигантскими миоматозными узлами. В свою очередь, нарушение питания в узле, купированное симптоматической терапией, отмечали у 2 из 14 пациенток.

Миома матки у 6 пациенток обнаружена до беременности. У 4 из них опухоль имела протяжение от одного года до пяти лет. Во время беременности миома матки выявлена в 8 наблюдения. У 2 пациенток миоматозные узлы, расположенные по задней стенке матки, диаметром от 8 до 9 см, были находкой во время операции.

При сопоставлении данных УЗИ, полученных в ранние и поздние сроки беременности, мы не обнаружили выраженной динамики роста узлов у 8 пациенток, у 4 отмечали умеренное увеличение узлов (на 3-4 см в диаметре). Лишь у 1 первобеременной женщины зарегистрирован быстрый рост миомы: с 2-3 см в диаметре в начале беременности до 12-14 см к 38 нед. гестации.

Из 14 беременных пациенток с миомой матки больших и гигантских размеров 6 были госпитализированы в отделение патологии беременности с целью предоперационной подготовки, которая включала функциональное обследование: УЗИ миоматозных узлов, оценку внутриутробного состояния плода. Проводили клиническое обследование, включая исследование гемостаза влагалищной микрофлоры. При выявлении кольпита выполняли санацию влагалища.

Родоразрешение пациенток по возможности проводили ближе к 39-40-й нед. беременности. Преждевременными были оперативные роды (в 31-36 нед.) у 1 женщины. Только в одном наблюдении роды были запоздалыми при сроке 41-42 нед.

## Результаты исследования и их обсуждение

Мы согласны с другими авторами [2, 8-10, 12], что наличие миомы матки даже больших размеров само по себе не является показанием к абдоминальному родоразрешению. При выборе тактики родов нами учитывались характер, расположение и структура узла миомы (по данным УЗИ), возраст пациентки, наличие экстрагенитальной патологии, акушерский анамнез, течение и осложнения данной беременности. Тем не менее, наличие гигантских миоматозных узлов являлось непосредственным показанием к кесареву сечению. Также показанием к кесареву сечению служило наличие больших миом, размеры и локализация которых препятствовали родоразрешению через естественные родовые пути, выраженное дегенеративное изменение в узле, быстрый рост узла, сочетание рубца на матке с узлами больших размеров.

Согласно вышеуказанной тактике, к плановому родоразрешению было подготовлено 12 пациенток. Из женщин, у которых показанием к кесареву сечению непосредственно являлась миома матки, у 2 большие миоматозные узлы располагались в нижнем сегменте матки и могли препятствовать родам через естественные родовые пути. В двух наблюдениях отмечали выраженные дегенеративные изменения в миоматозном узле (по данным УЗИ).

Кроме того, показанием к кесареву сечению служило сочетание рубца на матке с узлами миомы больших размеров – 2 больные, у 12 – операция была обусловлена не наличием миомы матки, а с возрастом, акушерско-гинекологическим и соматическим анамнезом, акушерскими осложнениями.

Тем не менее, не все пациентки были родоразрешены в плановом порядке. Так, у одной женщины кесарево сечение было проведено экстренно в связи с преждевременным излитием вод или началом регулярной родовой деятельности, у одной – из-за острой гипоксии плода во время беременности, о чем свидетельствовало резкое ухудшение данных кардиомониторного наблюдения.

При оперативном вмешательстве у 12 пациенток применяли регионарную анестезию: эпидуральную – 10, спинальную – 2 женщинам. У 2 использовали эндотрахеальный наркоз из-за противопоказаний к регионарной анестезии.

В большинстве наблюдений чревосечение осуществляли по Джоэл-Кохену (n=10). В 4 случаях при наличии рубца после предыдущей операции применяли чревосечение по Пфаненштилю. Кесарево сечение выполняли поперечным разрезом в нижнем маточном сегменте. Разрез на матке восстанавливался однорядным непрерывным полигликолиновым швом с захлестом по Рейвердену. Перитонизация не проводилась.

У большинства обследованных (n=12) узлы располагались в теле матки, локализуясь примерно с равной частотой по передней и задней стенке матки, реже – в дне и по боковой стенке.

У 2 пациенток миоматозные узлы локализовались в нижнем сегменте, препятствуя естественным родам.

Техника удаления миоматозных узлов зависела от их расположения. Как правило, миомэктомию осуществляли после извлечения плода и последа. Хотя в четырех наблюдениях при наличии большого узла, препятствующего извлечению ребенка, первоначально вскрывали капсулу узла, затем удаляли узел, после чего производили разрез на матке по ложу узла и извлекали ребенка. Далее восстанавливали целостность матки.

Миомэктомию производили после зашивания матки и ее хорошего сокращения. При проведении консервативной миомэктомии на послеродовой матке необходимо стремиться к минимальным травматичности и кровопотере. С этой целью мы использовали специальную методику, которая заключается в следующем:

- после выведения матки в рану для уменьшения кровопотери узлы миомы захватывают влажными марлевыми тампонами;
- скальпелем рассекают капсулу узла и сам узел на 1/2 его диаметра;

- рассеченные поверхности узла захватывают зажимами Мюзо и разводят в стороны, после чего под визуальным контролем узел рассекают на две половины;

- зажимы Мюзо перекалывают на область оснований половин рассеченного узла;

- одну из половин миоматозного узла подтягивают вверх и острым путем вылуцивают из ложа в направлении от дна к капсуле, кровоточащие сосуды по ходу вылуцивания коагулируют или перевязывают;

- аналогично из ложа вылуцивают вторую половину узла;

- «ложе» ушивают специальными швами (рис. 1). После завязывания наложенных таким образом узлов капсула вылуцленного узла вворачивается в его ложе, создавая надежный гемостаз и исключая необходимость перитонизации (рис. 2). Удаленность швов друг от друга составляет 1,0 -1,5 см, что обеспечивает полноценную репозицию и предупреждает ишемию прошитых участков ткани.

Основными опасениями хирургов при удалении больших узлов миомы во время кесарева сечения является значительная кровопотеря из-за расширения объема вмешательства. Реакция на кровопотерю при миоме матки может быть более выраженной, чем без таковой. Как известно, при наличии миомы матки в организме женщины наблюдаются изменения, усугубляющие кровопотерю: снижение

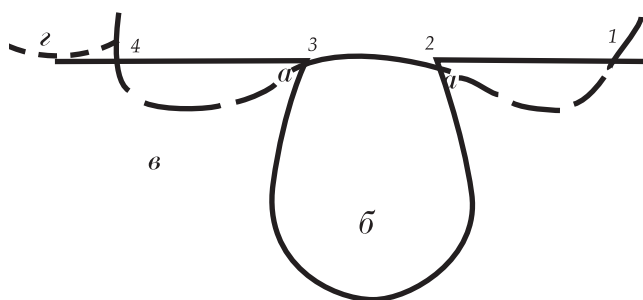


Рис. 1 Методика наложения шва на матку

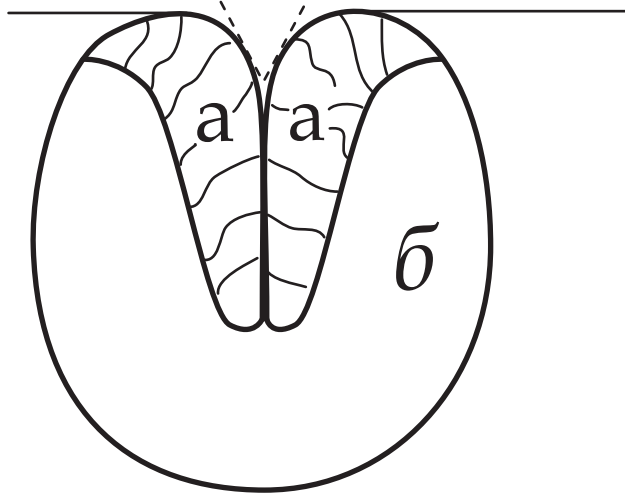


Рис. 2 Состояние после затягивания шва на матке.

а – капсула, выполнившая ложе выщипанного миоматозного узла;  
б – толщина стенки матки

фракции альбуминов, уменьшение объема циркулирующей плазмы, анемия, нарушение функции печени и пониженный иммунитет [1, 2], поэтому величина кровопотери при проведении кесарева сечения у пациенток с миомой матки даже без расширения объема операции может быть значительной. Если кровопотеря при кесаревом сечении составляет от 500 до 1000 мл, то при увеличении объема операции за счет миомэктомии, экстирпации или ампутации матки кровопотеря в среднем возрастает до 1300 мл [1-3, 5, 6].

Мы уделяли особое внимание подсчету потерянной интраоперационно крови. Ее объем вычисляли суммированием количества крови в банке вакуум-аспиратора и данных гравитационного метода, основанного на взвешивании операционного материала. Если вакуум-аспиратор во время операции не использовался, то кровопотерю вычисляли только гравитационным методом. Во время операций с предполагаемым большим объемом кровопотери нами применяется аппарат для интраоперационной реинфузии аутологичной крови Cell saver 5+ (Haemonetics), способствующий одновременно точному подсчету кровопотери. В нашем исследовании он использовался в одном наблюдении: при наличии

гигантских узлов, расположенных в нижнем сегменте матки, сочетании больших узлов с предлежанием плаценты.

Интраоперационная кровопотеря составила от 400 до 1200 мл, в среднем  $635,5 \pm 133,1$  мл.

После операции пациенток наблюдали в отделении интенсивной терапии не более 16 ч, а затем переводили в послеродовые палаты. Ведение послеоперационного периода не отличалось от такового у пациенток после стандартной операции кесарева сечения. В течение 3 сут проводили адекватное обезболивание и введение утеротонических препаратов. Только 4 пациентки получали превентивную антибиотикотерапию в связи с большим объемом проведенной операции. Послеродовый период в основном протекал без осложнений. У 3 пациенток отмечали субинволюцию матки, потребовавшую дополнительной сокращающей терапии, у 2 наблюдали серому послеоперационной раны. Семерым родильницам в связи с послеоперационной анемией потребовалось внутривенное введение препаратов железа. Средняя длительность пребывания в стационаре после операции составила  $7,1 \pm 3,5$  дней.

Гистологическое изучение удаленных миоматозных узлов показало, что структура узла у всех пациенток была представлена лейомиомой. В 5 наблюдениях отмечали некротические изменения в области узлов, зачастую сопровождавшиеся либо лейкоцитарной инфильтрацией, либо гиалинозом и обызвествлением. В остальных наблюдениях лейомиома сочеталась с отеком, кровоизлияниями и фокусами лейкоцитарной инфильтрации. Однако при наличии опухоли большого диаметра нам не удалось обнаружить связь между величиной узла и степенью вторичных изменений в нем. Так, например, у одной из пациенток во время операции были удалены три узла, диаметром 9, 5 и 3 см, при этом в более мелких узлах отмечались выраженные участки некроза, а структура большого узла представляла собой лейомиому без вторичных изменений.

Подводя итог, следует отметить, что у 10 пациенток осложнения в течение беременности не были непосредственно связаны с наличием миомы. Только у 2 беременных отмечено нарушение питания в узле, потребовавшее симптоматической терапии.

### Выводы

1. Пролонгирование беременности при выявлении миомы матки больших и гигантских размеров возможно, но окончательное решение вопроса об этом определяется только самой пациенткой.

2. Родоразрешение при наличии гигантских миоматозных узлов следует проводить только путем кесарева сечения с последующим удалением этих узлов.

Наличие миомы больших размеров является показанием к кесареву сечению при:

- локализации узлов в нижнем сегменте матки, препятствующих рождению плода;
- подслизистом расположении узлов;
- наличии дополнительных неблагоприятных факторов (гестоз, рубец на матке, длительное бесплодие в анамнезе, возраст пациентки свыше 35 лет, неблагоприятные исходы предыдущих беременностей и т.д.);
- гипоксии плода.

3. Родоразрешение беременных с миомой матки должны осуществлять высококвалифицированные специалисты в учреждениях, где возможно проведение органосохраняющих операций, а при необходимости и гистерэктомии.

### Литература

1. Вихляева Е.М. Руководство по диагностике и лечению миомы матки. М.: МЕДпресс-информ, 2004. 400 с.
2. Кулаков В.И., Шмаков Г.С. Миомэктомия и беременность. М.: МЕДпресс-информ, 2001. 344 с.
3. Сидорова И.С. Миома матки и беременность. М.: Медицина, 1985. С. 116-118.
4. Сидорова И.С. Миома матки. М.: МИА, 2003. 256 с.
5. Чернуха Е.А. Кесарево сечение - настоящее и будущее // Акушерство и гинекология. 1997. № 5. С. 22-28.
6. Cobellis L, Pecori E, Cobellis G. Hemostatic technique for myomectomy during cesarean section // Int. J. Gynaecol. Obstet. 2002. Vol. 79, No 3. P. 261-262.
7. Cooper N.P., Okolo S. Fibroids in pregnancy – common but poorly understood // Obstet. Gynecol. Surv. 2005. Vol. 60, No 2. P. 132-138.
8. Ehigiegba A.E., Ande A.B., Ojobo S.I. Myomectomy during cesarean section // Int. J. Gynaecol. Obstet. 2001. Vol. 75, No 1. P. 21-25.
9. Jabiry-Zieniewicz Z., Gajewska M. The pregnancy and delivery course with pregnant women with uterine myomas // Ginekol. Pol. 2002. Vol. 73, No 4. P. 271-275.
10. Kaymak O., Ustunyurt E., Okyay R.E. et al. Myomectomy during cesarean section // Int. J. Gynaecol. Obstet. 2005. Vol. 89, No 2. P. 90-93.
11. Kozinszky Z., Orvos H., Zoboki T. et al. Risk factors for cesarean section of primiparous women aged over 35 years // Acta Obstet. Gynecol. Scand. 2002. Vol. 81, No 4. P. 313-316.
12. Sheiner E., Bashiri A., Levy A. et al. Obstetric characteristics and perinatal outcome of pregnancies with uterine leiomyomas // J. Reprod. Med. 2004. Vol. 49, No 3. P. 182-186.

#### Контактная информация:

Торубаров Сергей Феликсович,  
 Главный врач Родильного дома №16 САО г. Москвы, к.м.н.,  
 доцент кафедры акушерства и гинекологии ФГОУ ДПО ИПК ФМБА России,  
 Адрес: 125080, Москва ул. Верещагина, 5  
 Тел.: (499) 198 21-21