

СЛУЧАЙ КАРЦИНОИДНОЙ ОПУХОЛИ ПРЯМОЙ КИШКИ

М.А. Морозова¹, П.Г. Мальков^{1,2}, Ю.В. Зорина¹, В.Н. Гриневич¹, И.Н. Хими́на¹

¹ГУЗ Консультативно-диагностический центр №6 Управления здравоохранения
Северного АО г. Москвы,

²Факультет фундаментальной медицины МГУ им. М.В.Ломоносова, Москва

Приведено описание клинического случая карциноида прямой кишки у 71-летней женщины, подтвержденного гистологически и при иммунофенотипировании.

Ключевые слова: прямая кишка, карциноид

CASE OF THE CARCINOID TUMOUR OF THE RECTUM

Morozova M.A., Malkov P.G., Zorina J.V., Grinevich V.N., Himina I.N.

Description of a clinical case of rectum carcinoid in 71 years women, confirmed hystologically and at immuno-phenotyping.

Keywords: carcinoid, rectum

Карциноид – эндокринная опухоль. При локализации в толстом кишечнике в 54% случаев располагается в прямой кишке. Чаще встречается у мужчин в возрасте 58 лет (соотношение мужчин и женщин – 1,06). В основном карциноидная опухоль протекает асимптомно, редко ассоциирована с карциноидным синдромом. Большинство колоректальных карциноидов выявляется у пациентов с неспецифическим язвенным колитом и болезнью Крона. Макроскопически представляет собой одиночный полиповидный подслизистый узелок до 1 см в диаметре, часто с изъязвлением на поверхности. Микроскопически: однородные клетки разной формы и величины, образующие тубулоацинарные, трабекулярные, розеткообразные, редко – солидные структуры. Иммуноморфологически характерна экспрессия CK8, 18, 19 и пан-эндокринноклеточных маркеров (NSE, Chrom A, Syn, белки нейрофиламентов). Считается, что коэкспрессия PCK и Vim является неблагоприятным прогностическим фактором. Индекс пролиферативной активности (измеренный по

ki-67) связан с размером новообразования: в опухолях диаметром до 2 см составляет 1-2%, более 2 см – выше 5%. Гистологические варианты: хорошо дифференцированное эндокринноклеточное новообразование (серотонин-продуцирующие EC-клеточные опухоли и L-клеточные, продуцирующие глюкагон-подобный пептид и PP/PYY); мелкоклеточная карцинома (плохо дифференцированное нейроэндокринное новообразование); крупноклеточная нейроэндокринная карцинома.

Прогноз для пациентов с прямокишечным карциноидом благоприятный, если размер опухоли не превышает 1 см, в этом случае пятилетняя выживаемость составляет 72-89%. Малигнизация наблюдается в 10-14% случаев, метастазы – у 38% пациентов. Критерии малигнизации: размер опухоли более 2 см; инвазия в мышечную пластинку; атипичная гистология; присутствие более 2 митозов на 10 полей зрения при большом увеличении (400), ДНК-анеуплоидия.

Женщина, 71 год, обратилась к гастроэнтерологу с жалобами на вздутие живота, частый

жидкий стул. При колоноскопии в марте 2004 г. обнаружен полип на широком основании до 0,3 см на переднелевой стенке прямой кишки. Биопсия не проводилась.

При повторной колоноскопии в декабре 2009 г. на 9-11 см от ануса на переднелевой стенке определяется полип диаметром 0,3 см на широком основании; окружающая слизистая оболочка сочная, отечная, с очагами гиперплазии, цвет не изменен. При инструментальной пальпации слизистая эластичная. В сравнении с предыдущим колоноскопическим исследованием от 22.03.2004 г. картина без динамики. Выполнена щипковая биопсия

образования и мазок-отпечаток с биоптата. Клинический диагноз: полип прямой кишки (рис. 1 а, б).

При цитологическом исследовании мазка-отпечатка в препаратах определяются лежащие разрозненно, а также в виде пластов и розеток округлые и вытянутые клетки мелких и средних размеров со скудной базофильной цитоплазмой; хроматин в ядрах нежно-зернистый. Заключение: подозрение на карциноидную опухоль (рис. 1 в, г).

При гистологическом исследовании биоптата – субэпителиально в собственной пластинке слизистой определяются розеткообраз-

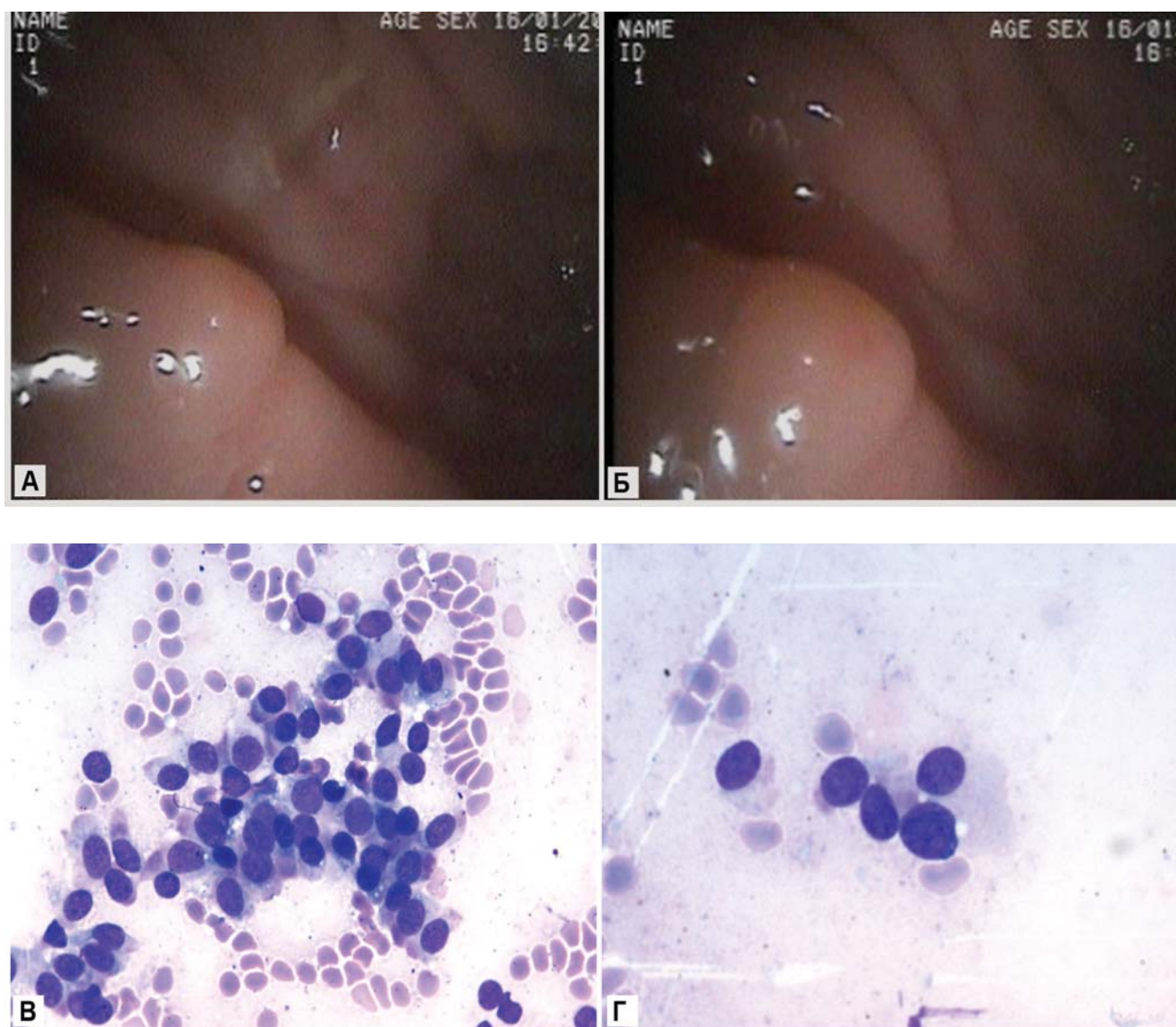


Рис. 1. Карциноидная опухоль прямой кишки
а, б – полиповидное образование на широком основании диаметром 3 мм, эндоскопическая фотография;
в – розетки из округлых и вытянутых мелких и средних размеров клеток со скудной базофильной цитоплазмой, хроматин в ядрах нежно-зернистый, $\times 600$; г – то же, $\times 945$.

ные, трабекулярные, тубуло-ацинарные структуры из мonomорфных клеток округлой и вытянутой формы. Заключение: карциноид прямой кишки (рис. 2а).

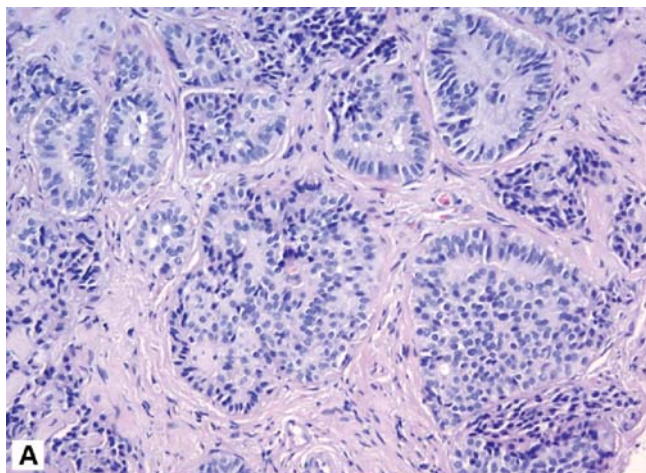


Рис. 2а. Карциноидная опухоль прямой кишки
В собственной пластинке слизистой оболочки толстой кишки – мелкие или средней величины клетки овальной, вытянутой или полигональной формы с округлыми ядрами, образующие узкие анастомозирующие тяжи, мелкие солидные комплексы, альвеолярные структуры, розетки, окраска гематоксилином и эозином, $\times 300$.

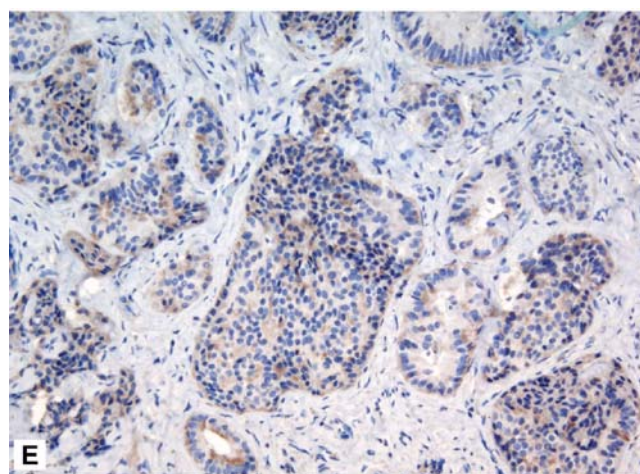
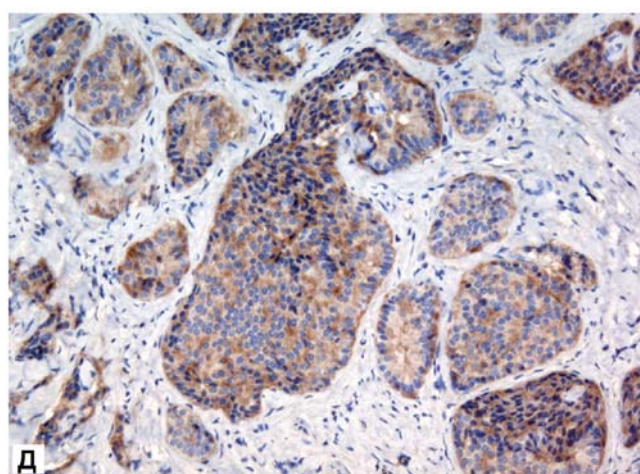
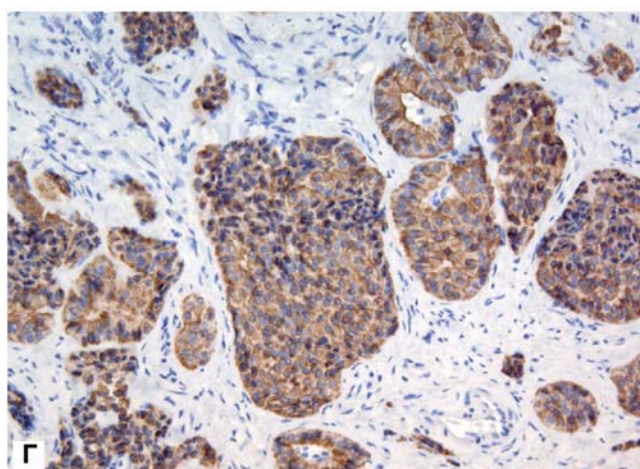
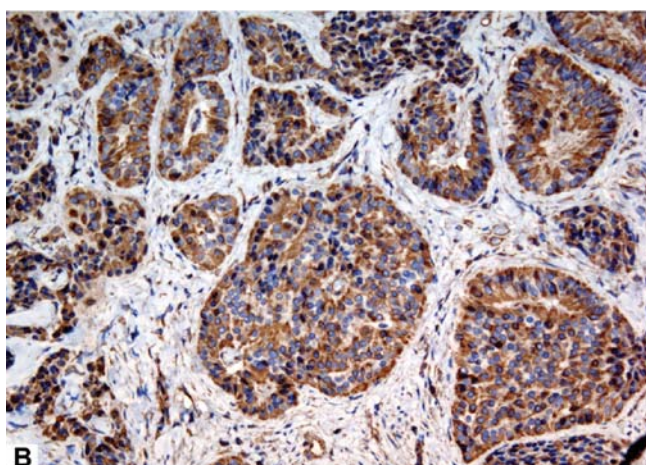
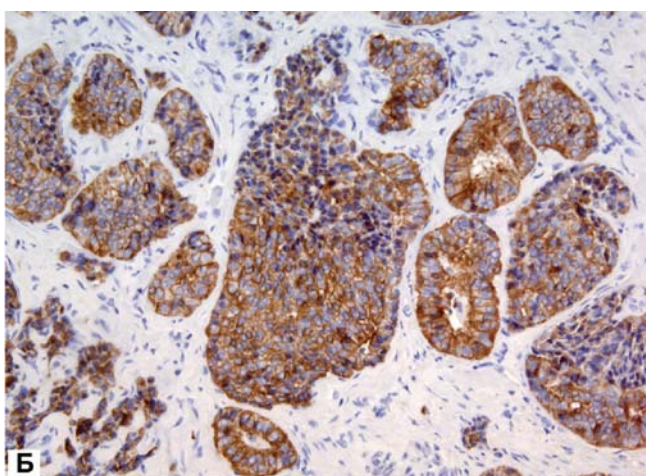


Рис. 2
б – выраженная экспрессия PCK в цитоплазме опухолевых клеток, $\times 300$;
в – выраженная экспрессия Vim в цитоплазме опухолевых клеток, $\times 300$;
г – выраженная экспрессия CK8 в цитоплазме опухолевых клеток, $\times 300$;
д – выраженная экспрессия Syn в цитоплазме опухолевых клеток, $\times 300$;
е – слабая экспрессия Chrom A в цитоплазме опухолевых клеток, $\times 300$

При иммунофенотипировании опухоли реакция с моноклональными антителами к vimentin, PCK, CK 8, Syn – положительная в опухолевых клетках; Chrom A – слабо положительная реакция в цитоплазме клеток опухоли; NSE SEROTr – реакция отрицательная в опухолевых клетках; ki-67 – экспрессия в ядрах единичных опухолевых клеток (пролиферативный индекс менее 1%). Таким образом, констатировано наличие карциноидной опухоли (рис. 2 б, в, г, д, е).

Достоверное определение злокачественного потенциала карциноидной опухоли представляет трудности для врача-патоморфолога, особенно при исследовании ограниченного объема биопсийного материала.

В демонстрируемом случае опухоль представлена не в полном объеме, что не позволяет судить о наличии или отсутствии инвазивного роста, однако обнаруженная коэкспрессия панцитокератина и виментина считается неблагоприятным прогностическим призна-

ком. Вместе с тем в опухоли не обнаружено ядерного полиморфизма и признаков высокой митотической активности клеток опухоли (подтверждено слабой экспрессией ki-67), а также некрозов опухолевой ткани, что может быть расценено как относительно благоприятные признаки.

Таким образом, в описанном клиническом случае, учитывая

данные колоноскопии (размер образования менее 1 см),

данные анамнеза заболевания (с момента обнаружения опухоли прошло более 4 лет, визуальная картина без динамики),

данные цитологического и гистологического исследований (отсутствие признаков клеточного атипизма),

данные ИГХ-исследования (экспрессия ki-67 менее чем в 1% клеток опухоли) можно с большой степенью вероятности судить о доброкачественном течении процесса и благоприятном прогнозе заболевания.

Контактная информация:

Мальков Павел Георгиевич – руководитель курса патологической анатомии факультета фундаментальной медицины МГУ им. М.В. Ломоносова, к.м.н., доцент

127474 Москва, а/я 14.
Тел.: (495) 4811110 (служебный)
985-7669240 (мобильный)
E-mail: malkovp@fbm.msu.ru