

ЭКСПЕРИМЕНТАЛЬНОЕ СРАВНЕНИЕ БИОМЕХАНИЧЕСКИХ СВОЙСТВ КОНСТРУКЦИИ «СПОНДИЛОДЕЗ 270» И «СПОНДИЛОДЕЗ 360»

Абакиров М.Д., Нурмухаметов Р.М., Борисов Я.А.

¹ФГУЗ ЦКБ отделение травматологии и ортопедии (вертебрологии), Москва
Кафедра травматологии и ортопедии РУДН, Москва

Цель исследования: сравнить биомеханические свойства конструкции «спондилодез 270» и «спондилодез 360» и сделать вывод о возможности клинического использования «спондилодеза 270».

Материал и методы. Экспериментальное исследование включало серии опытов с анатомическими препаратами позвоночника, в которых изучалась стабильность позвоночных сегментов в условиях остеосинтеза транспедикулярной спинальной системой при основных видах механических нагрузок, действующих на позвоночный столб человека. Осуществлялись нагрузки на разрыв и кручение межпозвонкового диска, исследовалась механическая стабильность фиксации винтов при различных вариантах их проведения.

Результаты. Установлено, что монолатеральная фиксация с банановидным кейджем обеспечивает достаточно высокую прочность как при сжатии, так и при кручении. Однако из исследования ясно, что билатеральная конструкция позволяет получить более высокие показатели. Учитывая клинический опыт и проведение исследований, можно рекомендовать проведение монолатеральной фиксации при дегенеративном заболевании поясничного отдела позвоночника.

Ключевые слова: эксперимент, позвоночник, деформация, транспедикулярная фиксация.

EXPERIMENTAL COMPARISON OF CONSTRUCTIONS «SPONDYLOSYNDESIS-270» AND «SPONDYLOSYNDESIS-360»

Abakirov M.D., Nourmukhametov R.M., Borisov Ya.A.

Objective: The purpose of our study was to compare the biomechanical properties of the «spondylosyn-desis-270» and «spondylosyn-desis-360» fusion methods and make a conclusion about the possibility of the clinical use of «spondylosyn-desis-270». *Materials and Methods.* Experimental study included three-series tests with human spine cadaver specimens. The stability of spinal segments with transpedicular instrumentation was studied during mechanical load similar «in vivo» conditions. We used a torsion and tensile load on cadaver discs and investigated the stability of screw fixation in both methods.

Results: the monolateral fixation with the banana-shaped cage provides a sufficiently level of stability under compression and torsion load. However, the outcomes of the monolateral method of fusion was better. We recommend a using of spondylo-syn-desis-270 method for surgical treatment in case of degenerative lumbar spine disease.

Key words: experiment, spine, deformity, transpedicular fixation.

Введение

Дегенеративным изменениям позвоночника подвергаются 80-90% людей в различные периоды жизни [4, 7]. По данным AAOS в США тратится порядка 33 млрд долларов в год на прямые затраты по лечению дегенеративных изменений позвоночника [3]. В 80-85% случаев дегенеративные изменения в поясничном отделе позвоночника не требуют хирургического лечения [1, 7].

Подход к хирургическому лечению дегенеративных деформаций у взрослых пациентов требует принятия ряда сложных решений. Технические сложности, связанные с выполнением данных операций, также требуют большого опыта хирурга. Выраженность деформации и возраст пациента в значительной степени определяют мобильность деформации, и понимание данной закономерности помогает выбрать оптимальную методику хирургического лечения [2, 4]. Также необходимо помнить об особенностях хирургического лечения пожилых пациентов. Они включают различные сопутствующие заболевания и связанные с ними риски осложнений, такие как сердечно-сосудистая недостаточность и тромбоз глубоких вен нижних конечностей, остеопороз, ригидность, деформации, фронтальный и сагиттальный дисбаланс.

Многими авторами отмечается отрицательный эффект чрезмерного рассечения и ретракции мышц [1, 5-6]. Более того, выраженность болей в спине была значительно выше у тех пациентов, у которых продолжительность операции была больше [3, 9].

Цель исследования: сравнить биомеханические свойства конструкции «спондилодез 270» и «спондилодез 360» и сделать вывод о возможности клинического использования «спондилодеза 270».

Задачи исследования:

1. Определить механические свойства двух конструкций: билатеральной транспедикулярной

ной фиксации с межтеловым кейджем и монолатеральной фиксации с банановидным межтеловым кейджем путем проведения биомеханического исследования на кадаверном материале.

2. Сравнить механические свойства двух конструкций: билатеральной транспедикулярной фиксации с межтеловым кейджем и монолатеральной фиксации с банановидным межтеловым кейджем.

Материалы и методы

Материалом для исследования послужили интактные кадаверные блоки L1-L5 (1 позвоночно-двигательный сегмент) – 6 шт.

Доноры: жен. – 4, муж. – 2. Средний возраст – 41 год (33-50 лет).

Образцы хранили при температуре -18°C . Перед выполнением биомеханических тестов образцы упаковывали в двойные полиэтиленовые пакеты и погружали для оттаивания на 8 часов в воду с температурой $+25^{\circ}\text{C}$. Проведено рентгенографическое обследование каждого образца с целью выявления патологий, которые могли оказать влияние на их механические свойства (стандартная рентгенография – фокусное расстояние 80 см, 47 kV, 4mAs).

Выделены 3 исследуемые группы: 1 группа – интактные блоки ПДС; 2 группа – блоки с конструкцией «спондилодез 270»; 3 группа – блоки с конструкцией «спондилодез 360».

Исследование проводилось последовательно в несколько этапов. На первом этапе производили выделение одного позвоночно-двигательного сегмента с удалением мышц и подготовку к исследованию (рис. 1-4).

На втором этапе определяли размеры тела позвонка (высоту в передней трети слева и справа, в центре и в задней трети слева и справа) и площадь поверхности. Значения усреднены для каждой позиции.

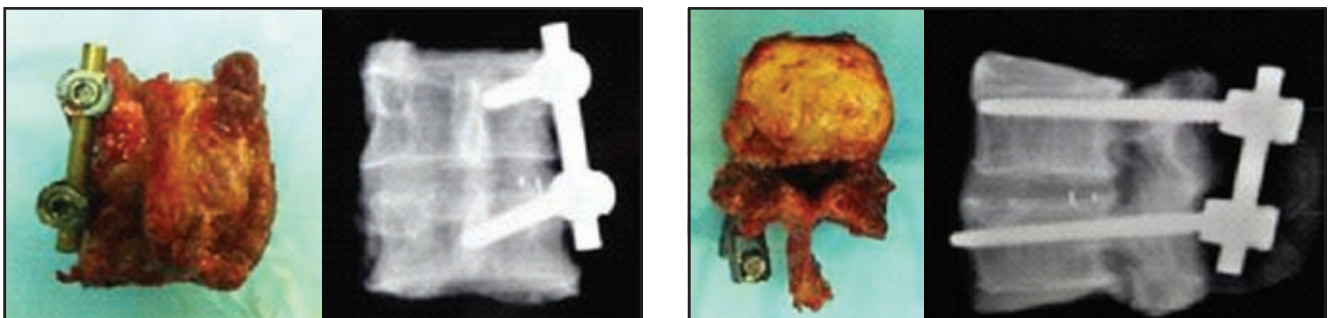


Рис. 1. Подготовка образцов с монолатеральной транспедикулярной фиксацией

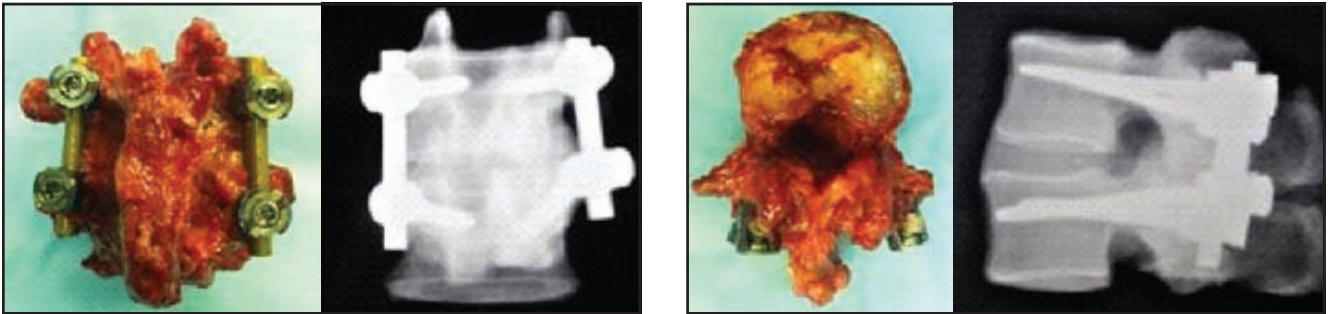


Рис. 2. Подготовка образцов с билатеральной транспедикулярной фиксацией

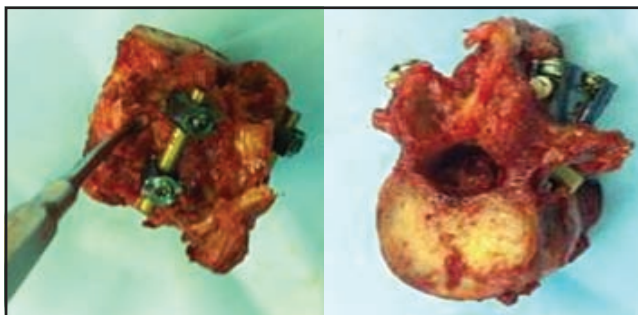


Рис. 3. Этап кюретажа полости межпозвонкового диска с установкой кейджа по методике TLIF

Третий этап включал в себя биомеханическое тестирование, которое выполнялось на установке w+b walter+baiaг. На заключительном 4 этапе проведен анализ полученных результатов.

Было произведено сравнение биомеханических свойств 2-х интактных моносегментарных блоков позвонков (образец №1), 3 блока позвонков с моностатеральной транспедикулярной стабилизацией и трансфораминальной установкой кейджа (образец №2, спондилодез 270), 3 блока позвонков с билатеральной транспедикулярной фиксацией (образец №3, спондилодез 360). Образцы блоков поясничного отдела позвоночника человека (L2-L3, L3-L4, L3-L5), возраст 34-56 лет (среднее значение – 41 год).

Для исключения травматических повреждений и другой патологии, которая теоретически могла бы повлиять на результаты исследования, было проведено рентгеновское исследование и компьютерная томография всех образцов до фиксации.

Тестирование биомеханических свойств выполняли на аппарате «w+b walter+baiaг». Выполнено сжатие по оси и аксиальная ротация образцов. При сжатии определяли предел прочности, жесткость, упругие деформации. При аксиальной ротации определялся крутящий момент (прочность на кручение).

Результаты сравнения биомеханических свойств конструкции «спондилодез 270» и «спондилодез 360» и их обсуждение:

Результаты биомеханического тестирования кадаверных блоков поясничного отдела позвоночника:

Экспериментальное исследование состояло в проведении нагрузочных тестов:

1. Сжатие по оси
2. Аксиальная ротация.

При сжатии определяли предел прочности, жесткость, упругие деформации. При аксиальной ротации определялся крутящий момент (прочность на кручение).



Рис. 4. Сжатие образца #2




Рис. 5. Сжатие образца #3




Рис. 6. Модель выполнения аксиальной ротации

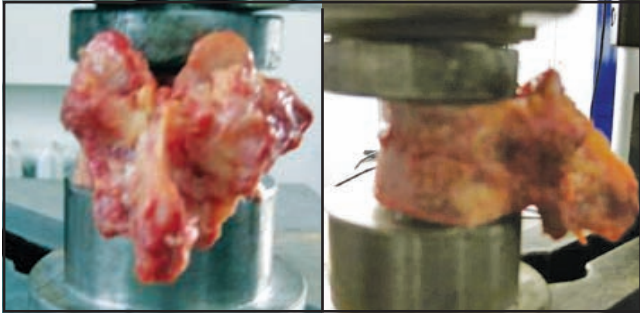


Рис. 7. Установка для имитации компрессионного перелома тела позвонка

Выделяли позвонки и удаляли все мягкие ткани. Затем определяли площадь поверхности позвонка и размеры тела (высоту в передней трети справа и слева, в центре и в задней трети справа и слева).

Компрессионные переломы тел позвонков были выполнены на установке w+b walter+baiaг (рис. 7).

Нагрузку распределяли на верхнюю замыкающую пластину для создания клиновидного перелома. Тело позвонка подвергали компрессии со скоростью 2 мм/мин с записью получаемых нагрузок с частотой 5Hz.

Образцы размещали на установку w+b walter+baiaг и производили редуцию под постоянной аксиальной нагрузкой в 110N. Каждый этап был выполнен под рентгеновским контролем. По данным рентгеновских снимков определяли высоту тела по передней поверхности и угол кифоза.

Выполняли два различных биомеханических тестирования на аппарате w+b walter+baiaг. Укрепленные позвонки подвергали циклической синусоидальной динамической нагрузке (циклическая нагрузка в 10.000 циклов с нагрузкой от 200 N до 2.000 N с частотой 1 Hz).

Прекращали усталостные тесты при фиксации повреждения тела позвонка или при снижении высоты в центральной части в 5 мм. Одновременно с этим фиксировали примененную нагрузку и конечное смещение. Полученные кривые позволили определить пластическую деформацию, которую определяли как различия между высотой тела позвонка в начале теста и после конечного цикла.

Отставание фаз (гистерезис) соответствовало способности отдельных позвонков абсорбировать энергию в течение одного цикла. Гистерезис определяли как область между компрессией и релаксацией кривых.

На следующем этапе все образцы подвергали аксиальной нагрузке на установке, которая препятствовала смещению, с частотой 2 мм/мин, до возникновения макроскопического повреждения. Ломающую нагрузку и жесткость определяли следующим образом: ломающую нагрузку определяли вручную по первому существенному снижению кривой диаграммы изменения нагрузки (рис. 8).

Жесткость позвонка высчитывали от первой приблизительно линейной области смещения нагрузки и наклона соответствующей линии регрессии. Все результаты эксперимента были проанализированы отдельно и сравнивались друг с другом.

Результаты экспериментального исследования представлены в таблице 1.

При рассмотрении кривых полного разрушения двух типов конструкций следует отметить, что система № 3 обладает большей жесткостью, чем система №1 (4кN:1,6кN).

Следует также отметить, что упругие деформации системы №2 превышают таковые у системы №3, так как область упругих деформаций в системе №2 составляет 5,6 мм,




Рис. 8. Механическое тестирование

Результаты биомеханического тестирования блоков поясничного отдела позвоночника

Группа	Результаты	
	Значение жесткости	упругие деформации
1 группа (интактн.)	1,6 kN	5°
2 группа (270)	3,6 kN	2°
3 группа (360)	4,6 kN	0°

в то время как в системе №3 она ограничена 2 мм.

В общем необходимо отметить, что система №3 более прочная (сила разрушения) и более жесткая (каркадность, определяется деформационными свойствами).

При испытании системы №2 наблюдалось перемещение верхнего узла винт-стержень вниз по стержню при достижении нагрузки 1,6 kN. В этом можно усмотреть положитель-

ные свойства. Так, что система не ломается при явной деформации костной ткани. Конструкция не разрушилась при достижении 3,6 kN, при 1,6 kN обнаружено скольжение верхнего винта вниз по стержню. Существенное превышение значений в системе №3 можно объяснить трудностями в строгой параллельной установке стержней, при этом оси скольжения создают дополнительное препятствие для скольжения винтов.

При использовании 2-х стержней система оказалась жестче и позволяла удерживать от разрушения при нагрузке 4 kN, затем наблюдалось аналогичное скольжение. Некоторое несоответствие значений №2 и №3 можно объяснить невозможностью установки строго параллельных стержней.

Крутящие моменты

Деформация при кручении наблюдается в диапазоне 24° при использовании 1 монолатеральной фиксации. Использование била-теральной фиксации приводит к упрочнению кон-

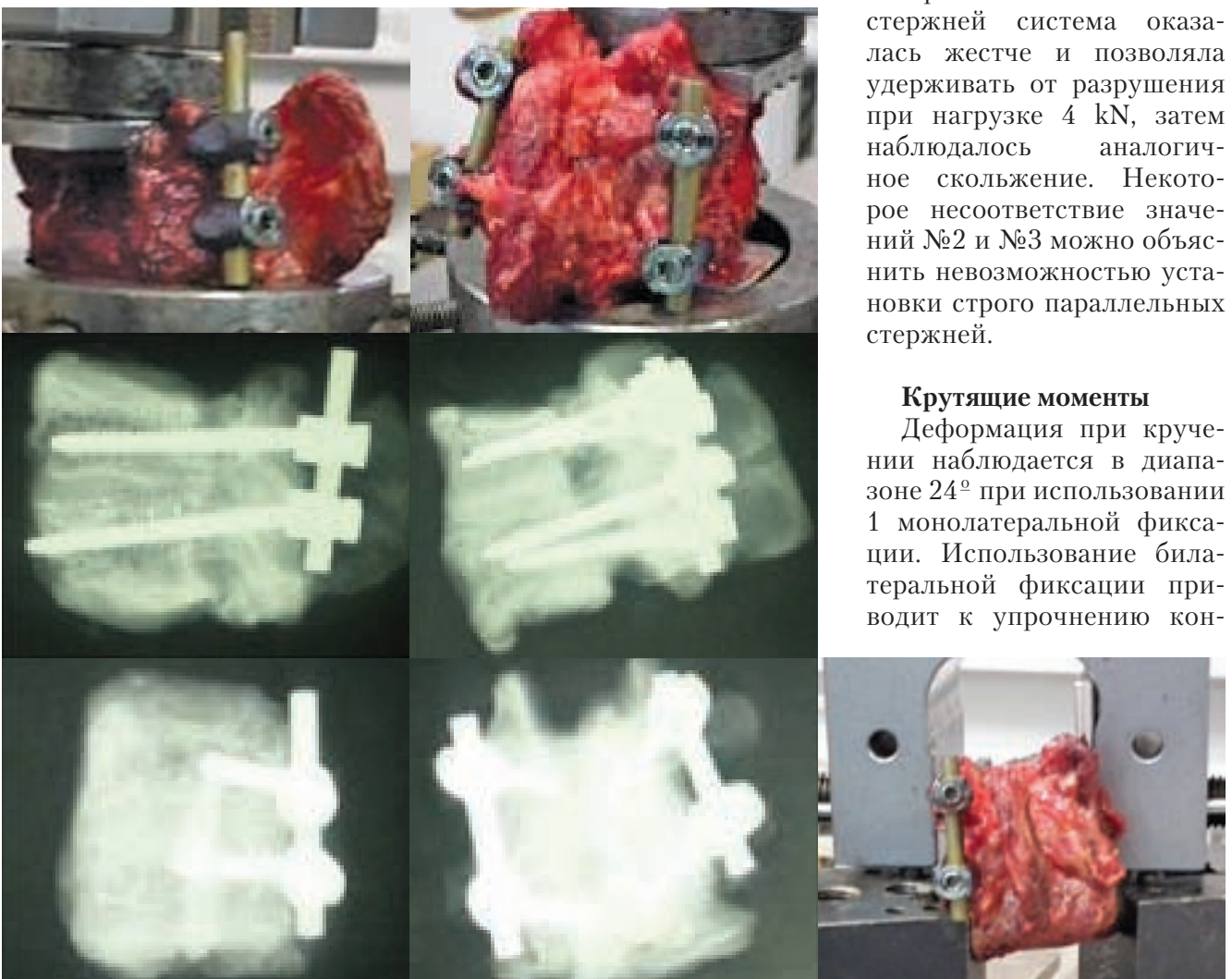


Рис. 9. Результат аксиальной ротации

струкции на скручивание и увеличивает ее практически в 2 раза.

Этот же сдвиг наблюдается во 2-м случае, однако наличие второго стержня увеличивает прочность в 2 раза и разрушение произошло при значении на 8° больше (32°). Крутящий момент Nm (прочность на кручение – сила-рычаг).

Неодновременное перехватывание нагрузки стержнями могло произойти из-за разного положения стержней и некоторого несовпадения центра вращения (не проходил через центр позвонка).

Выводы

В настоящее время при дегенеративных заболеваниях диска наиболее распространены такие методы хирургического лечения, как межтеловой спондилодез трансформинальным доступом (TLIF) с установкой кейджей диагонально или банановидных кейджей по переднему краю тела в комбинации с билатеральной транспедикулярной фиксацией [4, 7].

Развитие минимально-инвазивных технологий с возможностью использования специальных ретракторов и транскутанной установкой транспедикулярных винтов позво-

лило существенно снизить травматичность операций. В случаях монолатерального фораминального стеноза и стеноза бокового кармана имеется возможность для декомпрессии и межтелового спондилодеза кейджем через тубулярный доступ с последующей транскутанной транспедикулярной стабилизацией. При этом нет необходимости в скелетировании мягких тканей и связочный аппарат остается интактным. Данная методика обладает рядом существенных преимуществ: уменьшается кровопотеря, сокращается время операции, уменьшается выраженность болевого синдрома в послеоперационном периоде, что приводит к более быстрому восстановлению пациентов.

Таким образом, в результате экспериментального исследования было выявлено, что монолатеральная фиксация с банановидным кейджем обеспечивает достаточно высокую прочность как при сжатии, так и при кручении. Однако из исследования ясно, что билатеральная конструкция позволяет получить более высокие показатели. Учитывая клинический опыт и проведение исследований, можно рекомендовать проведение монолатеральной фиксации при дегенеративном заболевании поясничного отдела позвоночника.

Литература:

1. Коллеров М.Ю. Медико-техническое обоснование использования титановых сплавов в имплантируемых конструкциях для стабилизации позвоночника. М.Ю. Коллеров, В.Д. Усиков, В.С. Куфтов, Д.Е. Гусев, Е.И. Орешко. Титан. 2013. № 1 (39). 39-45.
2. Коллеров М.Ю. Экспериментально-анатомическое исследование функциональной транспедикулярной стабилизации позвоночника М.Ю. Коллеров, С.К. Левченко, О.Н. Древаль, А.А. Ильин, И.П. Рышков, А.В. Басков. Вопросы нейрохирургии им. Н.Н. Бурденко. 2011. Т. 75. № 1. С. 20-26.
3. He B., Yan L., Guo H., et al. The Difference in Superior Adjacent Segment Pathology After Lumbar Posterolateral Fusion by Using 2 Different Pedicle Screw Insertion Techniques in 9-Year Minimum Follow-up Spine: 15 June 2014; Vol 39 (Issue 14): p 1093-1098.
4. Kepler C. K., Vaccaro, A.R., Hilibrand et al. National Trends in the Use of Fusion Techniques to Treat Degenerative Spondylolisthesis. Spine: 01 September 2014; Vol 39 (Issue 19): 1584-1589.
5. Paterder DB, Kostuik JP. Lumbarnerve root

palsy after adult spinal deformity surgery. 2012. Spine 30(14):1632-1636.

6. Pichelmann MA, Lenke LG, Bridwell KH, Good CR, O'Leary PT, Sides BA. Revision rates following primary adult spinal deformity surgery: six hundred forty-three consecutive patients followed-up to twenty-two years postoperative. Spine 2013;35:219-226.

7. Schwab F, Lafage V, Shaffrey C, et al. Pre-operative pelvic parameters must be considered to achieve adequate sagittal balance after lumbar osteotomy. In: international meeting for advanced spinal techniques. Vienna. July 15-18, 2009.

8. Schwab FJ, Hawkinson N, Lafage V, et al; International Spine Study Group. Risk factors for major peri-operative complications in adult spinal deformity surgery: a multi-center review of 953 consecutive patients. EurSpine J2012;21:2603–2610.

9. Zu-De Liu, Xin-Feng Li, Lie Qian et al. Lever reduction using polyaxial screw and rod fixation system for the treatment of degenerative lumbar spondylolisthesis with spinal stenosis: technique and clinical outcome. Journal of Orthopaedic Surgery and Research, 2015; 10:29.

Информация об авторах:

*Д.м.н. проф. Абакиров М.Д. – врач травматолог-ортопед, ФГУЗ ЦКБ отделение травматологии и ортопедии (вертебрологии). г. Москва, Литовский б-р, 1 А.
Кафедра травматологии и ортопедии РУДН.*

Нурмухаметов Р.М. – врач травматолог-ортопед, ФГУЗ ЦКБ отделение травматологии и ортопедии (вертебрологии). г. Москва, Литовский б-р, 1 А.

*Борисов Я.А. – аспирант, кафедра травматологии и ортопедии РУДН,
г. Москва, ул. Лобачевского, 42.
E-mail: renicnm@mail.ru*