

# ВЛИЯНИЕ ИНТРАВИТРЕАЛЬНОГО ВВЕДЕНИЯ АНТИАНГИОГЕННОГО ПРЕПАРАТА НА ЭНДОТЕЛИЙ РОГОВИЦЫ ПРИ ЛЕЧЕНИИ ДИАБЕТИЧЕСКОГО МАКУЛЯРНОГО ОТЁКА

Р.Н. Амиркулиева, Е.Н. Хомякова, И.А. Лоскутов, М.Б. Агаммедов

Московский областной научно-исследовательский клинический институт имени М.Ф. Владимирского, Москва,  
Российская Федерация

## АННОТАЦИЯ

**Обоснование.** В современной офтальмологии антиангиогенное лечение диабетического макулярного отёка является терапией первой линии. Создаётся всё больше новых антиангиогенных препаратов с целью улучшения результатов лечения. Вместе с тем с развитием антиангиогенной терапии встаёт вопрос о её влиянии не только на сетчатку, но и на другие структуры глаза пациента, например, роговицу. **Цель исследования** — изучить влияние интравитреального введения анти-VEGF препарата бролуцизумаба на эндотелий роговицы у пациентов с диабетическим макулярным отёком. **Методы.** В проспективное исследование включено 106 пациентов (31 мужчина, 75 женщин; 106 глаз). Основную группу составили 56 пациентов (14 мужчин, 42 женщины; 56 глаз) с разными стадиями диабетической ретинопатии и диабетическим макулярным отёком; средний возраст пациентов  $62,2 \pm 8,4$  года; средний показатель количества эндотелиальных клеток на  $1 \text{ мм}^2$  до проведения загрузочной дозы препарата  $2378,9 \pm 393,3$  кл/мм<sup>2</sup>. В группу контроля вошло 50 пациентов (50 глаз) без сахарного диабета, которые в течение 1 года не получали интравитреальных инъекций и любых других хирургических вмешательств на исследуемом глазу. Всем пациентам проведена эндотелиальная микроскопия с применением эндотелиального микроскопа Tomey EM-4000 (РЗН 2017/6294), оценивались следующие параметры: количество эндотелиальных клеток на  $1 \text{ мм}^2$  (CD, кл/мм<sup>2</sup>); центральная толщина роговицы (ССТ, мкм); коэффициент вариативности (CV, %); доля гексагональных клеток (6A, %). Всем участникам исследования проведены интравитреальные инъекции бролуцизумаба в объёме 0,05 мл (5 инъекций с интервалом 6 недель). **Результаты.** В основной группе до проведения интравитреальных инъекций показатели центральной толщины роговицы и количества эндотелиальных клеток на  $1 \text{ мм}^2$  составляли  $549,7 \pm 30,1$  мкм и  $2378,9 \pm 393,3$  кл/мм<sup>2</sup> соответственно. После курса антиангиогенной терапии диабетического макулярного отёка центральная толщина роговицы составила  $548,2 \pm 30,6$  мкм, а количество эндотелиальных клеток на  $1 \text{ мм}^2$  —  $2382,3 \pm 424,9$  кл/мм<sup>2</sup>. Показатели коэффициента вариативности (CV, %) и доля гексагональных клеток (6A, %) до начала процедур интравитреальных инъекций составляли в среднем  $36,9 \pm 5\%$  и  $46,8 \pm 6,3\%$ , после введения загрузочной дозы препарата —  $37,9 \pm 4,3\%$  и  $45,8 \pm 6,3\%$  соответственно. Изменения всех показателей не были статистически значимыми. **Заключение.** Применение бролуцизумаба у пациентов с диабетическим макулярным отёком не вызывало негативного воздействия на роговицу; статистически значимые изменения центральной толщины роговицы, количества эндотелиальных клеток на  $1 \text{ мм}^2$ , коэффициента вариативности и доли гексагональных клеток отсутствовали.

**Ключевые слова:** диабетическая ретинопатия; диабетический макулярный отёк; антиангиогенная терапия; бролуцизумаб; эндотелиальные клетки; эндотелий роговицы.

## Для цитирования:

Амиркулиева Р.Н., Хомякова Е.Н., Лоскутов И.А., Агаммедов М.Б. Влияние интравитреального введения антиангиогенного препарата на эндотелий роговицы при лечении диабетического макулярного отёка. *Клиническая практика*. 2024;15(2):20–28. doi: <https://doi.org/10.17816/clinpract626774>

Поступила 11.02.2024

Принята 05.06.2024

Опубликована online 22.06.2024

# THE EFFECT OF INTRAVITREAL ANTIANGIOGENIC DIABETIC MACULAR EDEMA TREATMENT ON THE CORNEAL ENDOTHELIUM CELL COUNT

R.N. Amirkulieva, E.N. Khomyakova, I.A. Loskutov, M.B. Agammedov

Moscow Regional Research and Clinical Institute, Moscow, Russian Federation

## ABSTRACT

**BACKGROUND:** Antiangiogenic treatment of diabetic macular edema is a first-line therapy in modern ophthalmology. Novel antiangiogenic drugs are increasingly being developed to improve treatment results and solve certain issues. However, owing to the advent of new drugs, more questions arise about their effect on the patient's retina and other structures of the eye, such as the cornea. **AIM:** The study aimed to investigate the effect of intravitreal administration of the anti-VEGF drug brolocizumab on the corneal endothelium in patients with diabetic macular edema. **METHODS:** 106 patients (106 eyes) were included in the prospective study: 31 men and 75 women. The main group consisted of 56 patients (56 eyes) were included in the prospective study: 14 men and 42 women with different stages of diabetic retinopathy with diabetic macular edema, the average age of patients was  $62.2 \pm 8.4$  years. The average number of endothelial cells per  $1 \text{ mm}^2$  in these patients before the loading dose of brolocizumab was  $2378.9 \pm 393.3 \text{ cl/mm}^2$ . The control group included 50 patients (50 eyes) without diabetes who did not receive intravitreal injections or any other surgical interventions on the examined eye for 1 year. All patients underwent endothelial microscopy using the Tomey EM-4000 endothelial microscope (REN 2017/6294), estimated: CD (the number of endothelial cells per  $1 \text{ mm}^2$ ); CCT (the central thickness of the cornea, microns); CV (the coefficient of variation, %); 6A (the proportion of hexagonal cells, %). All study participants received intravitreal injections of brolocizumab in a volume of 0.05 ml (5 injections with an interval of 6 weeks). **RESULTS:** In the main group before intravitreal injections, the indices of the central corneal thickness and the number of endothelial cells per  $1 \text{ mm}^2$  were  $549.7 \pm 30.1$  microns and  $2378.9 \pm 393.3 \text{ cells/mm}^2$ , respectively. After a course of antiangiogenic diabetic macular edema therapy, the central thickness of the cornea was  $548.2 \pm 30.6$  microns, and the number of endothelial cells per  $1 \text{ mm}^2$  was  $2382.3 \pm 424.9 \text{ cells/mm}^2$ . The indicators CV (coefficient of variability, %) and 6A (proportion of hexagonal cells, %) before the start of intravitreal injections were  $36.9 \pm 5\%$  and  $46.8 \pm 6.3\%$ , respectively, after the introduction of the loading dose drugs, the average values were  $37.9 \pm 4.3\%$  and  $45.8 \pm 6.3\%$ . Changes in all indicators were not static significant. **CONCLUSION:** The use of brolocizumab as therapy in patients with diabetic macular edema did not cause a negative effect on the cornea, there were no statistically significant changes in the central thickness of the cornea, the number of endothelial cells per  $1 \text{ mm}^2$ , the coefficient of variation and the proportion of hexagonal cells.

**Keywords:** diabetic retinopathy; macular edema; antiangiogenic inhibitors; brolocizumab; endothelial cells, corneal endothelium.

## For citation:

Amirkulieva RN, Khomyakova EN, Loskutov IA, Agammedov MB. The effect of intravitreal antiangiogenic diabetic macular edema treatment on the corneal endothelium cell count. *Journal of Clinical Practice*. 2024;15(2):20–28. doi: <https://doi.org/10.17816/clinpract626774>

Submitted 11.02.2024

Revised 05.06.2024

Published online 22.06.2024

## ОБОСНОВАНИЕ

Сахарный диабет — группа обменных заболеваний, которые поражают не только сетчатку, но и передний отрезок глаза. Поражения роговицы вследствие сахарного диабета включают в себя поражения эпителия, увеличение толщины рогови-

цы, рецидивирующие эрозии роговицы, точечные эпителиальные кератопатии, воздействие на эндотелий роговицы [1].

Эндотелий роговицы — это слой плоских гексагональных клеток, который обеспечивает нормальную толщину и прозрачность роговицы путём поддер-

жания постоянного гидростатического давления. Уменьшение количества и плотности эндотелиоцитов приводит к нарушению процессов регуляции жидкости в строме роговицы [2]. В настоящее время имеются ограниченные исследования, посвящённые зависимости тяжести диабетической ретинопатии и её влияния на эндотелий роговицы, однако данные этих исследований противоречивы [3].

Гипергликемия вызывает хронический метаболический стресс, который приводит к изменению эндотелиальных клеток роговицы, отвечающих за поддержание гидратации стромы путём активного удаления воды. Исходя из понимания данного механизма, можно предположить, что центральная толщина роговицы (central corneal thickness, CCT) может измениться в соответствии с нарушением уровня глюкозы в крови [4].

В исследовании Н. Сапан и соавт. [4] оценивали толщину роговицы у пациентов с диабетической ретинопатией и без неё и не обнаружили между ними корреляции, также не обнаружено корреляции между центральной толщиной роговицы и длительностью сахарного диабета, тяжестью диабетической ретинопатии. Ещё одним важным значением этого исследования было изучение влияния уровня гликированного гемоглобина (glycated hemoglobin, hemoglobin A1c, HbA1c) на центральную толщину роговицы, по результатам которого не обнаружено корреляции между двумя параметрами [4].

В исследовании Ya. Ozdamar и соавт. [5] также не выявлено статистически значимых корреляций между уровнем HbA1c и центральной толщиной роговицы у пациентов с сахарным диабетом: у пациентов с сахарным диабетом CCT была выше, чем в контрольной группе, а у пациентов с пролиферативной стадией диабетической ретинопатии CCT была толще, чем у пациентов с непролиферативной диабетической ретинопатией и без ретинопатии, но эти изменения не были статистически значимыми [5].

В настоящее время все поставленные вопросы требуют дальнейшего изучения, так как существует ряд исследований, в которых отсутствует разница в толщине роговицы у пациентов с сахарным диабетом и без него.

Применяемые в лечении диабетического макулярного отёка ингибиторы фактора роста эндотелия сосудов (vascular endothelial growth factor, анти-VEGF) являются в современной офтальмологии терапией первой линии. Всё больше новых антиангиогенных препаратов создаётся с целью повышения комплаентности пациентов, улучшения

эффективности и безопасности лечения, снижения у пациентов количества интравитреальных инъекций и в целом нагрузки на здравоохранение из-за частых посещений врача. Однако с появлением новых препаратов появляется всё больше вопросов об их влиянии не только на сетчатку, но и другие структуры глаза пациента.

**Цель исследования** — изучить влияние интравитреального введения анти-VEGF препарата бролуцизумаба на эндотелий роговицы у пациентов с диабетическим макулярным отёком.

## МЕТОДЫ

### Дизайн исследования

Проспективное клиническое одноцентровое открытое нерандомизированное.

### Критерии соответствия

*Критерии включения:* возраст от 18 до 80 лет; пациенты с сахарным диабетом 2-го типа; пациенты с диабетической ретинопатией и макулярным отёком, подтверждённым методом оптической когерентной томографии; наличие подписанного информированного согласия на хирургическое лечение диабетической ретинопатии с макулярным отёком путём интравитреального введения антиангиогенного препарата; выполнение не менее пяти интравитреальных инъекций бролуцизумаба.

*Критерии исключения:* заболевания, поражающие роговицу (такие как синдром Фукса) в анамнезе; помутнения оптических сред глаза; активное внутриглазное воспаление; наличие иной сопутствующей ретиальной патологии (включая возрастную макулярную дегенерацию, окклюзию ретинальных вен); внутриглазное воспаление в анамнезе, наличие окклюзий и тромбозов в анамнезе.

### Условия проведения

Исследование выполнено на базе офтальмологического отделения ГБУЗ МО «Московский областной научно-исследовательский клинический институт имени М.Ф. Владимирского».

### Продолжительность исследования

Исследование проведено в период с 2022 по 2024 год.

### Описание медицинского вмешательства

На момент включения в исследование всем пациентам выполнен полный комплекс необходимого офтальмологического исследования с целью

исключения активного воспаления и выявления других критериев исключения. До проведения исследования всем пациентам также проведена эндотелиальная микроскопия с применением эндотелиального микроскопа Tomey EM-4000 (Япония, РЗН 2017/6294) с оценкой следующих показателей: количество эндотелиальных клеток на  $1 \text{ мм}^2$  (CD, кл/мм<sup>2</sup>); центральная толщина роговицы (ССТ, мкм); коэффициент вариативности (CV, %); доля гексагональных клеток (6A, %).

Всем пациентам ( $n=56$ ) проведены интравитреальные инъекции бролуцизумаба в объеме 0,05 мл (0,5 мг): каждый пациент получил по 5 инъекций с интервалом 6 недель, т.е. все пациенты получили загрузочную дозу препарата. Таким образом, всего было выполнено 280 инъекций. Все инъекции выполняли в стерильных условиях операционной по стандартной методике под местной анестезией.

### Исходы исследования

*Основной исход исследования:* интравитреальные инъекции бролуцизумаба не влияли на толщину роговицы, количество эндотелиальных клеток на  $1 \text{ мм}^2$  при введении загрузочной дозы в исследуемой группе пациентов с диабетическим макулярным отеком.

### Анализ в подгруппах

В исследование включено 106 пациентов (106 глаз), из них мужчин — 31, женщин — 75. Основную группу составили 56 пациентов (56 глаз), из них мужчин — 14, женщин — 42, с установленным диагнозом сахарного диабета 2-го типа, разными стадиями диабетической ретинопатии с диабетическим макулярным отеком. Средний возраст пациентов —  $62,18 \pm 8,37$  года.

Группа контроля была представлена 50 пациентами без сахарного диабета, из них мужчин — 17, женщин — 33, которые в течение 1 года не получали интравитреальных инъекций или любых других хирургических вмешательств на исследуемом глазу. Средний возраст пациентов —  $61,44 \pm 12$  лет.

Каждая группа была разделена на две подгруппы: с нативным хрусталиком (44 глаза в основной и 36 глаз в контрольной группе) и искусственной интраокулярной линзой (12 и 14 глаз соответственно).

### Методы регистрации исходов

Измерение показателей роговицы проводилось пациентам перед каждой интравитреальной инъекцией, оценка изменения показателей осуществля-

лась перед первой интравитреальной инъекцией бролуцизумаба и на контрольном осмотре после завершения загрузочной дозы.

### Этическая экспертиза

Пациенты рекрутировались в исследование на основании подписанного информированного добровольного согласия, одобренного независимым комитетом по этике при ГБУЗ МО МОНИКИ им. М.Ф. Владимирского, выписка из протокола заседания № 11 от 20.10.2022.

### Статистический анализ

Для представления результатов и статистической обработки данных использовалось ПО Microsoft Excel. Данные представлены как среднее  $\pm$  стандартное отклонение. Статистическую значимость оценивали с использованием Т-критерия Вилкоксона и G-критерия знаков. Проверка статистических гипотез проводилась при критическом уровне значимости 0,05, т.е. различие считалось статистически значимым при  $p < 0,05$ .

### РЕЗУЛЬТАТЫ

#### Объекты (участники) исследования

Основную группу составили 56 пациентов с установленным диагнозом сахарного диабета 2-го типа, разными стадиями диабетической ретинопатии с диабетическим макулярным отеком, средним возрастом  $62,18 \pm 8,37$  года. Из 56 участников исследования (56 глаз) 21% (12 глаз) составили пациенты с искусственной интраокулярной линзой (артифакичные пациенты), 79% (44 глаза) — пациенты с нативным хрусталиком (факичные пациенты). Среди исследуемой группы 59% пациентов были «наивные» (не получали ранее других анти-VEGF препаратов), 41% до введения загрузочной дозы бролуцизумаба получили от 1 до 5 инъекций других ангиогенных препаратов. Средняя длительность сахарного диабета у 56 пациентов составила  $14,1 \pm 6$  лет, средняя длительность установленного диагноза диабетического макулярного отека —  $21,3 \pm 16,3$  месяца. У 52% (29 глаз) установлена пролиферативная диабетическая ретинопатия, у 23% (13 глаз) — препролиферативная диабетическая ретинопатия, у 25% (14 глаз) — непролиферативная диабетическая ретинопатия (стадии диабетической ретинопатии установлены согласно классификации E. Kohner и M. Porta, 1991).

В группу контроля вошли 50 пациентов (50 глаз) без сахарного диабета, которые в течение 1 года

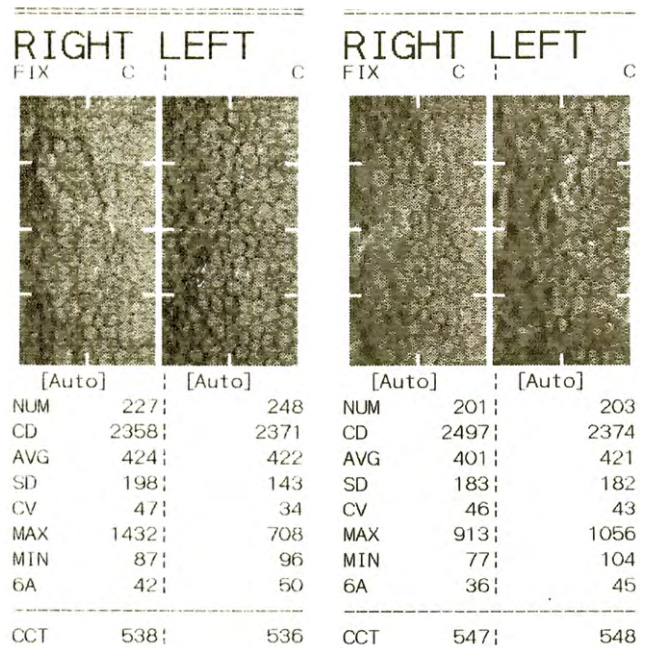


не получали интравитреальных инъекций и любых других хирургических вмешательств на исследуемом глазу. Средний возраст —  $61,44 \pm 12$  лет. В этой группе измеряли показатели изменений роговицы при первичном обращении к офтальмологу, а также спустя 30 недель от первичного измерения.

### Основные результаты исследования

У пациентов основной группы до проведения курса интравитреальных инъекций бролуцизумабом средняя центральная толщина роговицы (ССТ) составляла  $549,7 \pm 30,1$  мкм, после введения загрузочной дозы препарата —  $548,18 \pm 30,56$  мкм, при этом статистически значимых изменений показателя не обнаружено ( $p \leq 0,05$ ). Показатель CD (количество эндотелиальных клеток на  $1 \text{ мм}^2$ ) исходно составлял  $2378,9 \pm 393,3$  кл/мм<sup>2</sup>, в финале исследования —  $2382,3 \pm 424,9$  кл/мм<sup>2</sup>, при этом также не обнаружено статистически значимых изменений ( $p \leq 0,05$ ). Показатели CV (коэффициент вариативности) и 6A (доля гексагональных клеток) до начала проведения интравитреальных инъекций составляли  $36,93 \pm 5\%$  и  $46,82 \pm 6,3\%$ , после введения загрузочной дозы препарата средние показатели равнялись  $37,86 \pm 4,3\%$  и  $45,8 \pm 6,3\%$  соответственно: по данным показателям статистически значимых изменений не обнаружено ( $p \leq 0,05$ ) (рис. 1).

Отдельно были оценены показатели CD и ССТ, CV и 6A в подгруппах факичных и артифакичных пациентов. В подгруппе артифакичных пациентов после проведения курса интравитреальных инъекций по показателям CD и ССТ статистически значимых изменений не обнаружено ( $p \leq 0,05$ ), однако обнаружено статистически значимое снижение показателя 6A ( $p \leq 0,05$ ) и статистически значимое увеличение показателя CV в подгруппе артифакичных пациентов ( $p \leq 0,05$ ) после пяти интравитреальных инъекций (табл. 1).



**Рис. 1.** Результаты эндотелиальной микроскопии пациента с диабетическим макулярным отёком до проведения интравитреальных инъекций и после курса интравитреальных инъекций (5 процедур с интервалом 6 недель).

**Fig. 1.** Results of endothelial microscopy of a patient with diabetic macular edema before intravitreal injections and after 5 intravitreal injections with a six-week interval.

В подгруппе факичных пациентов (44 глаза) после курса интравитреальных инъекций ни по одному из показателей (CD, ССТ, CV и 6A) не обнаружено статистически значимых изменений ( $p \leq 0,05$ ).

В контрольной группе изначальные средние показатели составили  $2414,2 \pm 237,4$  кл/мм<sup>2</sup> для CD,  $558,1 \pm 34,3$  мкм для ССТ,  $41,0 \pm 7,3\%$  для CV и  $49,1 \pm 6,1\%$  для 6A, спустя 30 недель от первого измерения —  $2427,9 \pm 239,7$  кл/мм<sup>2</sup>,  $561,1 \pm 35,8$  мкм,  $41,4 \pm 7,7\%$  и  $49,8 \pm 6\%$  соответственно, при этом статистически значимых изменений

Таблица 1 / Table 1

**Показатели эндотелиальной микроскопии до и после проведения загрузочной дозы бролуцизумаба / Indicators of patients from two subgroups (phakic and articular patients) of the study group before and after the loading dose of brolucizumab**

Показатель	Факичные пациенты		Артифакичные пациенты		p
	До	После	До	После	
CD, кл/мм <sup>2</sup>	$2438,5 \pm 288$	$2469,3 \pm 288$	$2160,5 \pm 619$	$2085,17 \pm 722,1$	$\leq 0,05$
ССТ, мкм	$549,7 \pm 27,8$	$548,7 \pm 30$	$549,6 \pm 38,8$	$543,25 \pm 33$	$\leq 0,05$
CV, %	$37,4 \pm 5,0$	$37,27 \pm 4,4$	$35,25 \pm 4,7$	$40 \pm 3,07$	$\leq 0,05$
6A, %	$45,9 \pm 6,2$	$45,79 \pm 6,4$	$50,17 \pm 5,4$	$45,75 \pm 5,9$	$\leq 0,05$

ний показателей не обнаружено ( $p \leq 0,05$ ). Пациенты контрольной группы были также разделены на две подгруппы: пациенты с нативным хрусталиком (факичные пациенты) и пациенты с искусственной интраокулярной линзой (артифакичные пациенты). В подгруппе факичных пациентов средние показатели до начала исследования были следующими:  $2415,47 \pm 226$  кл/мм<sup>2</sup> для CD,  $559,77 \pm 37$  мкм для CCT,  $41,86 \pm 8\%$  для CV и  $49,2 \pm 5,65\%$  для 6A, после проведения исследования —  $2430,36 \pm 229,3$  кл/мм<sup>2</sup>,  $562,86 \pm 35,66$  мкм,  $42,61 \pm 8,3\%$  и  $50 \pm 5,65\%$  соответственно; статистически значимых изменений показателей не обнаружено ( $p \leq 0,05$ ).

В подгруппе артифакичных пациентов средние показатели при первичном измерении составили  $2411 \pm 272$  кл/мм<sup>2</sup> для CD,  $553,93 \pm 38,81$  мкм для CCT,  $38,71 \pm 4,7\%$  для CV и  $48,71 \pm 7,3\%$  для 6A, при последнем измерении средние показатели равнялись  $2421,57 \pm 273,7$  кл/мм<sup>2</sup>,  $556,2 \pm 37$  мкм,  $38,43 \pm 5,03\%$  и  $49,36 \pm 7,4\%$  соответственно, при этом статистически значимых изменений показателей не выявлено ( $p \leq 0,05$ ).

#### Нежелательные явления

За время проведения нашего исследования ни у одного из пациентов после введения интравитреальных инъекций не возникло серьезных осложнений или нежелательных реакций, таких как внутриглазное воспаление, окклюзия сосудов сетчатки и др., однако у 1,6% пациентов отмечалось субконъюнктивальное кровоизлияние, у 2,2% — повышение внутриглазного давления в среднем на  $2,1 \pm 1,1$  мм рт.ст., купированное гипотензивными каплями, и которое к концу исследования у всех пациентов было в пределах нормы.

#### ОБСУЖДЕНИЕ

В исследовании проведён анализ собственно опыта применения препарата бролуцизумаба для лечения диабетического макулярного отёка и изучено влияние нагрузочной дозы (5 интравитреальных инъекций с интервалом каждые 6 недель) препарата на эндотелий роговицы у пациентов с диабетическим макулярным отёком. Анти-VEGF препараты играют ключевую роль в лечении пациентов с диабетическим макулярным отёком. Сахарный диабет сам по себе негативно воздействует на роговицу глаза, поэтому следует учитывать, будет ли применение анти-VEGF каким-либо образом усиливать это воздействие или же применение препарата будет безопасным.

Внутриглазная хирургия приводит к появлению отёка роговицы, уменьшению количества эндотелиальных клеток, иногда к декомпенсированному повреждению эндотелия (например, эндотелиальной дистрофии Фукса и буллёзной кератопатии), поэтому в нашем исследовании мы также разделили пациентов на две подгруппы — факичных и артифакичных (перенёсших операцию по удалению катаракты).

Влияние применения анти-VEGF препаратов на состояние роговицы изучается достаточно давно. В исследовании M. Gharbiya и соавт. [6] обнаружено, что интравитреальные инъекции афлиберцепта и ранибизумаба вызывали апоптоз эндотелиальных клеток роговицы у кроликов с помощью изменения пути p75NTR-proNGF, при этом афлиберцепт сильнее, чем ранибизумаб, индуцировал этот процесс. Согласно данным этого исследования, можно предположить, что применение антиангиогенных препаратов может индуцировать апоптоз эндотелиальных клеток, при этом другие анти-VEGF по данному вопросу не изучались [6].

В ряде исследований сообщалось, что VEGF и его рецепторы могут экспрессироваться в эндотелиальных клетках роговицы, а факторы VEGF и анти-VEGF препараты могут быть обнаружены в водянистой влаге после интравитреальной инъекции [7]. В 2015 году на этапе доклинических исследований сообщалось, что количество эндотелиальных клеток роговицы было снижено при внутрикамерном введении ранибизумаба кроликам, однако при введении в переднюю камеру бевацизумаба морфологических или функциональных изменений у животных не наблюдалось [8]. В исследовании M. Joshi и соавт. [9] оценивали влияние интравитреального введения анти-VEGF на количество эндотелиальных клеток роговицы и толщину центральной толщины роговицы, а также сравнивали их в факичных и псевдофакичных глазах. По результатам данного исследования выявлено, что в течение одного месяца наблюдения не обнаруживалось существенных изменений в количестве эндотелиальных клеток и центральной толщине роговицы до и после введения ранибизумаба, результаты были одинаковыми для факичных и псевдофакичных глаз.

В других исследованиях антиангиогенные препараты вводили уже в глаза человека, однако результаты этих исследований являются противоречивыми. Так, в исследовании G.D. Arslan и соавт. [10] вводили препараты бевацизумаба, ра-

нибизумаб и афлиберцепт и обнаружили, что после двух интравитреальных инъекций плотность эндотелиальных клеток существенно снизилась по сравнению с исходным уровнем. В исследовании H. Guzel и соавт. [11], напротив, вводили бевацизумаб и ранибизумаб в 60 глаз 60 пациентов с диабетическим макулярным отёком периодичностью 1 раз в месяц и обнаружили, что после третьей инъекции введение данных препаратов существенно не повлияло на количество эндотелиальных клеток роговицы и её толщину. Результаты этого исследования сопоставимы с полученными нами данными: после применения бролуцизумаба у пациентов не было обнаружено статистически значимых изменений количества эндотелиальных клеток роговицы и толщины роговицы. В нашем исследовании до проведения загрузочной дозы бролуцизумаба средняя центральная толщина роговицы составляла  $549,68 \pm 30,123$  мкм, количество эндотелиальных клеток на  $1 \text{ мм}^2$  исходно равнялось  $2378,95 \pm 393,3$  кл/мм<sup>2</sup>, в конце исследования показатели составляли  $548,18 \pm 30,56$  мкм и  $2382,34 \pm 424,90$  кл/мм<sup>2</sup> соответственно без статистически значимых изменений показателей ( $p \leq 0,05$ ).

В опубликованном в январе 2023 года исследовании Y.Y. Qi и соавт. [7] оценивали влияние повторных интравитреальных инъекций анти-VEGF препаратов на эндотелий роговицы, при этом в исследование были включены не только пациенты с диагнозом диабетического макулярного отёка, но и пациенты с возрастной макулярной дегенерацией, а также окклюзией вен сетчатки. По результатам данного исследования было выявлено, что повторные интравитреальные инъекции анти-VEGF препарата могут повлиять на морфологию эндотелиальных клеток, при этом было обнаружено, что процент гексагональных клеток после 2-й и 3-й инъекций был ниже исходного уровня, число инъекций не имело отношения к изменениям показателей роговицы. Спустя год эти же авторы выявили, что в группе пациентов с установленным диагнозом диабетического макулярного отёка уже на исходном этапе количество эндотелиальных клеток было ниже, чем у пациентов с возрастной макулярной дегенерацией и окклюзией вен сетчатки с наличием статистически значимой разницы [12]. Это подтверждает тот факт, что у пациентов с сахарным диабетом количество эндотелиальных клеток значительно ниже, чем у пациентов без сахарного диабета, и что

длительность течения сахарного диабета влияет на данные показатели [13]. Y.Y. Qi и соавт. [12] установили, что после трёх интравитреальных инъекций анти-VEGF препарата количество эндотелиальных клеток в группе пациентов с диабетическим макулярным отёком было значительно ниже, чем в других группах, а коэффициент вариабельности в группе диабетического макулярного отёка был выше, однако диабетический макулярный отёк с меньшей вероятностью влиял на изменение доли гексагональных клеток (%), чем другие заболевания.

По нашим данным, в показателе доли гексагональных клеток после проведения интравитреальных инъекций не было обнаружено изменений, однако в нашем исследовании в основной группе пациентов с диабетическим макулярным отёком изменения показателя коэффициента вариабельности также не были статистически значимыми, а в исследовании Y.Y. Qi и соавт. [12], напротив, коэффициент вариабельности был выше у лиц с диабетическим макулярным отёком. Показатели коэффициента вариабельности и доли гексагональных клеток в нашем исследовании до начала интравитреальных инъекций составляли  $36,93 \pm 5\%$  и  $46,82 \pm 6,3\%$  соответственно, после введения загрузочной дозы препарата средние показатели равнялись  $37,86 \pm 4,3\%$  и  $45,8 \pm 6,3\%$ , по данным показателям не было обнаружено статистически значимых изменений ( $p \leq 0,05$ ).

Результаты нашего исследования соответствуют мировым данным в том, что интравитреальные инъекции антиангиогенного препарата не влияют на показатели роговицы у пациентов с диабетическим макулярным отёком. В то же время в мировой литературе нет информации о влиянии именно бролуцизумаба на передний отрезок глаза у пациентов с сахарным диабетом и установленным диагнозом диабетического макулярного отёка.

Стоит учитывать, что в зарубежных источниках упоминается о том, что при сравнении влияния разных анти-VEGF препаратов на показатели роговицы, ранибизумаб оказывает меньшее влияние. Возможно, различное влияние на передний отрезок глаза объясняется разным строением молекул препаратов. Афлиберцепт — это рекомбинантный гибридный белок, который состоит из фрагментов внеклеточных доменов человеческих рецепторов VEGF-1, соединённых с Fc-фрагментом человеческого иммуноглобулина G (IgG1). Ранибизумаб является фрагментом гуманизированного анти-

тела к эндотелиальному фактору роста сосудов A (VEGF-A), а бролуцизумаб — это одноцепочечный Fv-фрагмент (scFv) гуманизированного моноклонального антитела с молекулярной массой ~26 кДа [14]. Следовательно, стоит учитывать, что схожесть в строении препаратов ранибизумаб и бролуцизумаб даёт основание предполагать их одинаковое влияние на показатели роговицы при лечении диабетического макулярного отёка.

### Ограничения исследования

Ограничением исследования является открытый и одноцентровой дизайн. Следует также подчеркнуть, что некоторое количество пациентов основной группы были артифактными, получали ранее другие антиангиогенные препараты, поэтому уровень исходного количества эндотелиальных клеток у них был ниже, чем у других пациентов. К тому же у всех пациентов были разные стадии тяжести диабетической ретинопатии, т.е. мы не изучали влияние стадии диабетической ретинопатии на количество эндотелиальных клеток.

### ЗАКЛЮЧЕНИЕ

По результатам исследования не выявлено статистически значимых изменений показателей центральной толщины роговицы, количества эндотелиальных клеток на  $1 \text{ мм}^2$ , коэффициента вариативности и доли гексагональных клеток в общей группе исследуемых пациентов, однако при оценке показателей в подгруппах фактичных и артифактных пациентов после интравитреальных инъекций было обнаружено статистически значимое снижение доли гексагональных клеток (показатель  $6A$ ,  $p \leq 0,05$ ) и статистически значимое увеличение коэффициента вариативности (показатель  $CV$ ) в группе артифактных пациентов ( $p \leq 0,05$ ) после пяти интравитреальных инъекций.

У пациентов с сахарным диабетом перед началом лечения антиангиогенными препаратами следует уделить особое внимание безопасности роговицы, провести оценку исходного количества эндотелиальных клеток, измерить центральную толщину роговицы, оценить состояние переднего отрезка глаза перед проведением повторных инъекций.

Таким образом, наше исследование показало, что интравитреальные инъекции бролуцизумабом у пациентов с диабетическим макулярным отёком не влияют на толщину роговицы, количество эндотелиальных клеток на  $1 \text{ мм}^2$  при введении за-

грузочной дозы, однако возможно отсроченное воздействие препарата, что требует дальнейшего наблюдения за пациентами.

### ДОПОЛНИТЕЛЬНАЯ ИНФОРМАЦИЯ

**Источник финансирования.** Авторы заявляют об отсутствии внешнего финансирования при проведении исследования.

**Конфликт интересов.** Авторы декларируют отсутствие явных и потенциальных конфликтов интересов, связанных с публикацией настоящей статьи.

**Вклад авторов.** *Р.Н. Амиркулиева* — обзор литературы, обследование пациентов, сбор, анализ, статистическая обработка данных, написание текста статьи, подготовка иллюстраций; *Е.Н. Хомякова* — научная концепция исследования, обработка и обсуждение результатов исследования, написание и редактирование текста статьи; *И.А. Лоскутов* — обсуждение результатов, редактирование; *М.Б. Агаммедов* — лечение пациентов, обсуждение результатов исследования, написание текста статьи. Авторы подтверждают соответствие своего авторства международным критериям ICMJE (все авторы внесли существенный вклад в разработку концепции, проведение исследования и подготовку статьи, прочли и одобрили финальную версию перед публикацией).

### ADDITIONAL INFORMATION

**Funding source.** This study was not supported by any external sources of funding.

**Competing interests.** The authors declare that they have no competing interests.

**Authors' contribution.** *R.N. Amirkulieva* — literature review, patient examination, collection, analysis, statistical data processing, writing the text of the article, preparation of an illustration; *E.N. Khomyakova* — the scientific concept of the study, processing and discussion of the results of the study, writing the text of the article, editing the text of the article; *I.A. Loskutov* — discussion of the results of the study, editing of the text of the article; *M.B. Agammedov* — treatment of patients, discussion of the results of the study, writing the text of the article. The authors made a substantial contribution to the conception of the work, acquisition, analysis, interpretation of data for the work, drafting and revising the work, final approval of the version to be published and agree to be accountable for all aspects of the work.



## ЛИТЕРАТУРА / REFERENCES

- Lazzaro DR, McFarlane SI. *Diabetes: Current and future developments*. Vol. 2. Diabetes and the Eye: Latest Concepts and Practices; 2021. P. 4–5.
- Smeringaiova I, Merjava RS, Stranak Z, et al. Endothelial wound repair of the organ-cultured porcine corneas. *Current Eye Research*. 2018;43(7):856–865. doi: 10.1080/02713683.2018.1458883
- Mortazavi SA, Akhlaghi M, Dehghani A, et al. Diabetic retinopathy and corneal endothelial parameters: An analytical cross-sectional study. *BMC Ophthalmol*. 2022;22(1):427. EDN: BUQKQD doi: 10.1186/s12886-022-02667-6
- Canan H, Sahinoglu-Keskek N, Altan-Yaycioglu R. The relationship of central corneal thickness with the status of diabetic retinopathy. *BMC Ophthalmol*. 2020;20(1):220. EDN: RBAUQL doi: 10.1186/s12886-020-01411-2
- Ozdamar Ya, Cankaya B, Ozalp S, et al. Is there a correlation between diabetes mellitus and central corneal thickness? *J Glaucoma*. 2010;19(9):613–616. doi: 10.1097/IJG.0b013e3181ca7c62
- Gharbiya M, Bruscolini A, Sacchetti M, et al. In vivo anti-vascular endothelial growth factor treatment induces corneal endothelium apoptosis in rabbits through changes in p75NTR-proNGF pathway. *J Cell Physiol*. 2018;233(11):8874–8883. EDN: HFWGVF doi: 10.1002/jcp.26806
- Qi YY, Zhang F, Chun-Shi LI, et al. Effect of repeated intravitreal anti-vascular endothelial growth factor drugs on corneal endothelium [04 Jan 2023]. Version 1. doi: 10.21203/rs.3.rs-2390768/v1
- Ari S, Nergiz Y, Aksit I, et al. Evaluation of intracameral injection of ranibizumab and bevacizumab on the corneal endothelium by scanning electron microscopy. *J Ocul Pharmacol Ther*. 2015;31(2):100–105. doi: 10.1089/jop.2014.0005
- Joshi M, Naik MP, Sarkar L. Effect of intravitreal anti-vascular endothelial growth factor on corneal endothelial cell count and central corneal thickness in Indian population. *J Family Med Prim Care*. 2019;8(7):2429–2432. doi: 10.4103/jfmpc.jfmpc\_314\_19
- Arslan GD, Guven D, Alkan AA, et al. Short term effects of intravitreal anti-vascular endothelial growth factor agents on cornea, anterior chamber, and intraocular pressure. *Cutan Ocul Toxicol*. 2019;38(4):344–348. doi: 10.1080/15569527.2019.1616749
- Guzel H, Bakbak B, Koylu MT, et al. The effect and safety of intravitreal injection of ranibizumab and bevacizumab on the corneal endothelium in the treatment of diabetic macular edema. *Cutan Ocul Toxicol*. 2017;36(1):5–8. doi: 10.3109/15569527.2016
- Qi Y, Li C, Ye S, et al. Long-term dynamic changes and influencing factors of corneal morphology after multiple intravitreal injections of anti-VEGF drugs. *Medicine (Baltimore)*. 2024;103(17):e37937. doi: 10.1097/MD.00000000000037937
- Clyne AM. Endothelial response to glucose: Dysfunction, metabolism, and transport. *Biochem Soc Trans*. 2021;49(1):313–325. EDN: VIYYFS doi: 10.1042/BST20200611
- Лоскутов И.А., Хомякова Е.Н. *Диабетическая ретинопатия, диабетический макулярный отек: как достичь регресса*. Руководство для врачей. Москва: ГЭОТАР-Медиа, 2023. 264 с. [Loskutov IA, Khomyakova EN. *Diabetic retinopathy, diabetic macular oedema: How to achieve regression*. A guide for physicians. Moscow: GEOTAR-Media; 2023. 264 p. (In Russ).] doi: 10.33029/9704-7553-DMO-2023-1-264

## ОБ АВТОРАХ

Автор, ответственный за переписку:

**Амиркулиева Регина Нурединовна**, аспирант,

мл. науч. сотр.;

адрес: Россия, 129110, Москва, ул. Щепкина, д. 61/2;

ORCID: 0009-0008-5562-0561;

e-mail: regina-amirkulieva@yandex.ru

Соавторы:

**Хомякова Елена Николаевна**, канд. мед. наук, доцент;

ORCID: 0000-0002-4460-3968;

eLibrary SPIN: 2200-0320;

e-mail: veritas.elena@gmail.com

**Лоскутов Игорь Анатольевич**, д-р мед. наук;

ORCID: 0000-0003-0057-3338;

eLibrary SPIN: 5845-6058;

e-mail: loskoutigor@mail.ru

**Агаммедов Мушвиг Балами оглы**, канд. мед. наук;

ORCID: 0000-0001-6665-5657;

e-mail: mushviqagammedov@mail.ru

## AUTHORS' INFO

The author responsible for the correspondence:

**Regina N. Amirkulieva**, Graduate Student,

Junior Research Associate;

address: 61/2 Shchepkina street, 129110 Moscow, Russia;

ORCID: 0009-0008-5562-0561;

e-mail: regina-amirkulieva@yandex.ru

Co-authors:

**Elena N. Khomyakova**, MD, PhD, Associate Professor;

ORCID: 0000-0002-4460-3968;

eLibrary SPIN: 2200-0320;

e-mail: veritas.elena@gmail.com

**Igor A. Loskutov**, MD, PhD;

ORCID: 0000-0003-0057-3338;

eLibrary SPIN: 5845-6058;

e-mail: loskoutigor@mail.ru

**Mushvig B. Agammedov**, MD, PhD;

ORCID: 0000-0001-6665-5657;

e-mail: mushviqagammedov@mail.ru